

Ежеквартальный научно-практический
рецензируемый журнал

Quarterly scientific-and-practical
peer-reviewed journal

ISSN 2311-1267 (Print)
ISSN 2413-5496 (Online)

РОССИЙСКИЙ ЖУРНАЛ

ДЕТСКОЙ ГЕМАТОЛОГИИ
и ОНКОЛОГИИ

Russian Journal of
Pediatric Hematology and Oncology

Онлайн-версия журнала: <https://journal.nodgo.org>

1' **2024**
TOM/VOL. 11

Издаётся с 2014 года

В НОМЕРЕ:

Оригинальные исследования
Original studies

Клинические наблюдения
Clinical cases

**Новости нашего
сообщества**
News of our community

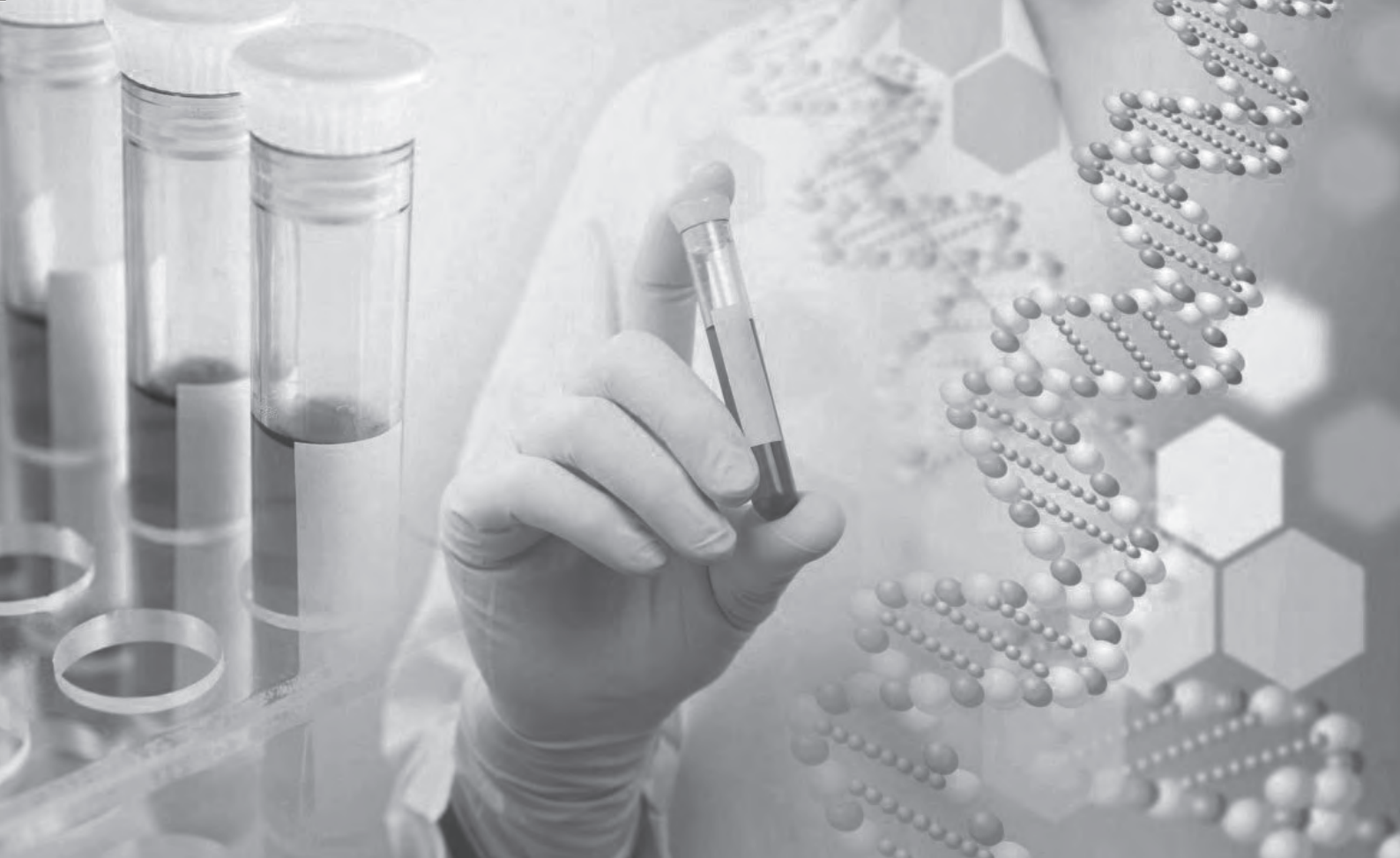


Фото к материалу из рубрики «Наши юбилеи»



РОДОГ

РОССИЙСКОЕ ОБЩЕСТВО
ДЕТСКИХ ОНКОЛОГОВ И ГЕМАТОЛОГОВ



Развиваем идеи
для будущего
и людей

Поддержка
науки.

Развитие
медицины.

г. Санкт-Петербург, Загородный пр., дом 5, литера В
+7 812 612 29 35 omc-medical.com



РОДОГ

РОССИЙСКОЕ ОБЩЕСТВО
ДЕТСКИХ ОНКОЛОГОВ И ГЕМАТОЛОГОВ

Ежеквартальный научно-практический
рецензируемый журнал

1' 2024

РОССИЙСКИЙ ЖУРНАЛ

ДЕТСКОЙ ГЕМАТОЛОГИИ
И ОНКОЛОГИИ (РЖДГиО)

2014

создание журнала

2015

регистрация в CrossRef,
идентификатор DOI

2015

регистрация в РИНЦ

2017

включен в Перечень ВАК

2020

включен в базу данных
Scopus

Science Index

ИФ РИНЦ 0,516
H-INDEX 8,3

Журнал зарегистрирован
в Федеральной службе по надзору
в сфере связи, информационных технологий
и массовых коммуникаций (Роскомнадзор)
ПИ № ФС 77-57084 от 03 марта 2014 г.
© РОО НОДГО, 2024
© ООО «Графика», 2024

ISSN 2311-1267 (Print)
ISSN 2413-5496 (Online)

Статьи направлять по адресу:
127055, Москва, ул. Новолесная, 5.
Тел.: +7 964-584-62-41
www.nodgo.org, nodgo.rf
E-mail: info@nodgo.org

ГЛАВНЫЙ РЕДАКТОР

Варфоломеева Светлана Рафаэлевна, д.м.н., профессор, директор НИИ детской онкологии и гематологии им. акад. РАМН Л.А. Дурнова ФГБУ «Национальный медицинский исследовательский центр онкологии им. Н.Н. Блохина» Минздрава России, президент Российского общества детских онкологов и гематологов (Москва, Россия)

ЗАМЕСТИТЕЛЬ ГЛАВНОГО РЕДАКТОРА

Киргизов Кирилл Игоревич, к.м.н., заместитель директора по научной работе НИИ детской онкологии и гематологии им. акад. РАМН Л.А. Дурнова ФГБУ «Национальный медицинский исследовательский центр онкологии им. Н.Н. Блохина» Минздрава России, исполнительный директор Российского общества детских онкологов и гематологов (Москва, Россия)

ОТВЕТСТВЕННЫЕ СЕКРЕТАРИ

Шаманская Татьяна Викторовна, к.м.н., врач-детский онколог, руководитель отдела изучения эмбриональных опухолей Института онкологии, радиологии и ядерной медицины ФГБУ «Национальный медицинский исследовательский центр детской гематологии, онкологии и иммунологии им. Дмитрия Рогачева» Минздрава России (Москва, Россия)

Сагоян Гарик Барисович, врач-детский онколог НИИ детской онкологии и гематологии им. акад. РАМН Л.А. Дурнова ФГБУ «Национальный медицинский исследовательский центр онкологии им. Н.Н. Блохина» Минздрава России, ответственный секретарь Российского общества детских онкологов и гематологов (Москва, Россия)

Учредитель:
Национальное общество детских
гематологов и онкологов (НОДГО)
<https://nodgo.org/>

Издатель:
ООО «Графика», 127055, Москва, ул. Новолесная, 5.
<https://journal.nodgo.org/jour>

При полной или частичной
перепечатке материалов ссылка на
«Российский журнал детской гематологии
и онкологии» обязательна.
Редакция не несет ответственности
за содержание публикуемых рекламных материалов.

Руководитель проекта, размещение рекламы
В.А. Клоковкин
E-mail: vak@nodgo.org

Заведующая редакцией Т.В. Клоковкина
E-mail: tvk@nodgo.org
Дизайн Я.В. Свирякина
Корректор В.Д. Морозова
Подписка на журнал
E-mail: podpiska@nodgo.org

Российский журнал детской гематологии и онкологии.
2024. Том 11. № 1. 1—88.

Отпечатано в типографии ООО «Графика».
Тираж 1000 экз.

РЕДАКЦИОННАЯ КОЛЛЕГИЯ

Атауллаханов Фазол Иноятович, член-корреспондент РАН, д.б.н., профессор, научный руководитель Центра теоретических проблем физико-химической фармакологии РАН, профессор ФГБОУ ВО «Московский государственный университет им. М.В. Ломоносова», заведующий отделом биофизики и системной биологии и лабораторией биофизики ФГБУ «Национальный медицинский исследовательский центр детской гематологии, онкологии и иммунологии им. Дмитрия Рогачева» Минздрава России (Москва, Россия)

Белокурова Маргарита Борисовна, д.м.н., профессор, заведующая отделением химиотерапии (противоопухолевой лекарственной терапии) и комбинированного лечения опухолей у детей ГБУЗ «Санкт-Петербургский клинический научно-практический центр специализированных видов медицинской помощи (онкологический) им. Н.П. Напалкова», профессор кафедры педиатрии, медико-социальной экспертизы и реабилитации детей-инвалидов ФГБУ «Федеральный научно-образовательный центр медико-социальной экспертизы и реабилитации им. Г.А. Альбрехта» Министерства труда и социальной защиты Российской Федерации, главный научный сотрудник Института онкологии и гематологии ФГБУ «Национальный медицинский исследовательский центр им. В.А. Алмазова» Минздрава России (Санкт-Петербург, Россия)

Валиев Тимур Теймуразович, д.м.н., заведующий отделением детской онкологии и гематологии (химиотерапия гемобластозов) № 1 НИИ детской онкологии и гематологии им. акад. РАМН Л.А. Дурнова ФГБУ «Национальный медицинский исследовательский центр онкологии им. Н.Н. Блохина» Минздрава России, профессор кафедры детской онкологии им. акад. Л.А. Дурнова ФГБОУ ДПО «Российская медицинская академия непрерывного профессионального образования» Минздрава России (Москва, Россия)

Володин Николай Николаевич, академик РАН, д.м.н., профессор, заведующий отделом неонатологии ФГБУ «Национальный медицинский исследовательский центр детской гематологии, онкологии и иммунологии им. Дмитрия Рогачева» Минздрава России (Москва, Россия)

Гончарова Ирина Викторовна, врач-гематолог, врач-онколог высшей квалификационной категории, заведующая отделением онкологии и гематологии ГБУЗ «Детская областная больница Калининградской области», главный внештатный детский специалист онколог-гематолог Министерства здравоохранения Калининградской области (Калининград, Россия)

Ерега Елена Петровна, заведующая отделением детской онкологии и гематологии КГБУЗ «Детская краевая клиническая больница им. А.К. Пиотровича» Минздрава Хабаровского края (Хабаровск, Россия)

Жарков Павел Александрович, д.м.н., врач-педиатр, врач-гематолог консультативного отделения, руководитель отдела патологии гемостаза ФГБУ «Национальный медицинский исследовательский центр детской гематологии, онкологии и иммунологии им. Дмитрия Рогачева» Минздрава России (Москва, Россия)

Зубаровская Людмила Степановна, д.м.н., заместитель директора по трансплантации, руководитель отдела детской онкологии, гематологии и трансплантологии НИИ детской онкологии, гематологии и трансплантологии им. Р.М. Горбачевой, профессор кафедры гематологии, трансфузиологии и трансплантологии им. проф. Б.В. Афанасьева ФГБОУ ВО «Первый Санкт-Петербургский государственный медицинский университет им. акад. И.П. Павлова» Минздрава России (Санкт-Петербург, Россия)

Казанцев Илья Викторович, к.м.н., врач-детский онколог, заведующий отделением трансплантации костного мозга для детей № 2 НИИ детской онкологии, гематологии и трансплантологии им. Р.М. Горбачевой, ассистент кафедры гематологии, трансфузиологии и трансплантологии им. проф. Б.В. Афанасьева ФГБОУ ВО «Первый Санкт-Петербургский государственный медицинский университет им. акад. И.П. Павлова» Минздрава России (Санкт-Петербург, Россия)

Казарян Гузель Рафаиловна, заведующая детским онкологическим отделением БУ ХМАО – Югры «Нижнеартвовская окружная клиническая детская больница» (Нижнеартвовск, Россия)

Качанов Денис Юрьевич, д.м.н., заместитель директора Института онкологии, радиологии и ядерной медицины и заведующий отделением клинической онкологии ФГБУ «Национальный медицинский исследовательский центр детской гематологии, онкологии и иммунологии им. Дмитрия Рогачева» Минздрава России (Москва, Россия)

Киселевский Михаил Валентинович, д.м.н., профессор, заведующий лабораторией клеточного иммунитета НИИ экспериментальной диагностики и терапии опухолей ФГБУ «Национальный медицинский исследовательский центр онкологии им. Н.Н. Блохина» Минздрава России (Москва, Россия)

Кулева Светлана Александровна, д.м.н., профессор, заведующая детским онкологическим отделением, ведущий научный сотрудник научного отдела инновационных методов терапевтической онкологии и реабилитации, профессор учебно-методического отдела ФГБУ «Национальный медицинский исследовательский центр онкологии им. Н.Н. Петрова» Минздрава России, заведующая кафедрой онкологии, детской онкологии и лучевой терапии ФГБОУ ВО «Санкт-Петербургский государственный педиатрический медицинский университет» Минздрава России, главный внештатный детский специалист онколог Комитета по здравоохранению г. Санкт-Петербурга (Санкт-Петербург, Россия)

Кушлинский Николай Евгеньевич, академик РАН, д.м.н., профессор, заведующий лабораторией клинической биохимии НИИ клинической онкологии им. Н.Н. Трапезникова ФГБУ «Национальный медицинский исследовательский центр онкологии им. Н.Н. Блохина» Минздрава России (Москва, Россия)

Литвинов Дмитрий Витальевич, к.м.н., заместитель медицинского директора – главный врач ФГБУ «Национальный медицинский исследовательский центр детской гематологии, онкологии и иммунологии им. Дмитрия Рогачева» Минздрава России (Москва, Россия)

Масчан Алексей Александрович, член-корреспондент РАН, д.м.н., профессор, заместитель генерального директора – директор Института детской гематологии, иммунологии и клеточных технологий ФГБУ «Национальный медицинский исследовательский центр детской гематологии, онкологии и иммунологии им. Дмитрия Рогачева» Минздрава России (Москва, Россия)

Масчан Михаил Александрович, д.м.н., заместитель генерального директора – директор Института молекулярной и экспериментальной медицины ФГБУ «Национальный медицинский исследовательский центр детской гематологии, онкологии и иммунологии им. Дмитрия Рогачева» Минздрава России (Москва, Россия)

Минкина Людмила Михайловна, к.м.н., руководитель Краевого детского онкогематологического центра ГБУЗ «Краевая детская клиническая больница № 1» (Владивосток, Россия)

Мякова Наталья Валериевна, д.м.н., профессор, заместитель главного врача по лечебной работе ФГБУ «Национальный медицинский исследовательский центр детской гематологии, онкологии и иммунологии им. Дмитрия Рогачева» Минздрава России (Москва, Россия)

Новичкова Галина Анатольевна, д.м.н., профессор, генеральный директор ФГБУ «Национальный медицинский исследовательский центр детской гематологии, онкологии и иммунологии им. Дмитрия Рогачева» Минздрава России, главный внештатный детский специалист гематолог-онколог Минздрава России (Москва, Россия)

Поляков Владимир Георгиевич, академик РАН, д.м.н., профессор, советник директора и заведующий хирургическим отделением № 1 (опухолей головы и шеи) НИИ детской онкологии и гематологии им. акад. РАМН Л.А. Дурнова ФГБУ «Национальный медицинский исследовательский центр онкологии им. Н.Н. Блохина» Минздрава России, заведующий кафедрой детской онкологии им. акад. Л.А. Дурнова ФГБОУ ДПО «Российская медицинская академия непрерывного профессионального образования» Минздрава России, профессор кафедры оториноларингологии педиатрического факультета ФГАОУ ВО «Российский национальный исследовательский медицинский университет им. Н.И. Пирогова» Минздрава России (Москва, Россия)

Рубанская Марина Владимировна, к.м.н., заведующая детским онкологическим отделением № 1 (химиотерапии опухолей торакоабдоминальной локализации) НИИ детской онкологии и гематологии им. акад. РАМН Л.А. Дурнова ФГБУ «Национальный медицинский исследовательский центр онкологии им. Н.Н. Блохина» Минздрава России (Москва, Россия)

Румянцев Александр Григорьевич, академик РАН, д.м.н., профессор, научный руководитель ФГБУ «Национальный медицинский исследовательский центр детской гематологии, онкологии и иммунологии им. Дмитрия Рогачева» Минздрава России, член правления Союза педиатров (Москва, Россия)

Румянцев Сергей Александрович, д.м.н., профессор, член-корреспондент РАН, заведующий кафедрой онкологии, гематологии и лучевой терапии педиатрического факультета ФГАОУ ВО «Российский национальный исследовательский медицинский университет им. Н.И. Пирогова» Минздрава России, заведующий кафедрой трансляционной и регенеративной медицины ФГАОУ ВО «Московский физико-технический институт (государственный университет)» (Москва, Россия)

Скоробогатова Елена Владимировна, д.м.н., заведующая отделением трансплантации костного мозга Российской детской клинической больницы ФГАОУ ВО «Российский национальный исследовательский медицинский университет им. Н.И. Пирогова» Минздрава России (Москва, Россия)

Тутельян Алексей Викторович, член-корреспондент РАН, д.м.н., профессор, заведующий лабораторией инфекций, связанных с оказанием медицинской помощи ФБУН «Центральный научно-исследовательский институт эпидемиологии» Роспотребнадзора, председатель проблемной комиссии «Внутрибольничные инфекции» научного совета РАН по эпидемиологии, инфекционным и паразитарным заболеваниям (Москва, Россия)

Фечина Лариса Геннадьевна, к.м.н., заслуженный врач РФ, заместитель главного врача по онкологии и гематологии ГБУЗ СО «Областная детская клиническая больница № 1», руководитель Межрегионального центра детской онкологии и гематологии (Екатеринбург, Россия)

Юдина Наталья Борисовна, к.м.н., заведующая онкогематологическим отделением химиотерапии БУЗ ВО «Воронежская областная детская клиническая больница № 1», главный внештатный детский специалист онколог-гематолог Воронежской области (Воронеж, Россия)

ЗАРУБЕЖНЫЕ РЕДАКТОРЫ

Виллих Норман, профессор Университетской клиники (Мюнстер, Германия)

Хенце Понтер, профессор Клиники детской гематологии и онкологии госпиталя Шарите (Берлин, Германия)

Липтон Джеффри, профессор, руководитель службы детской гематологии и онкологии Университетской клиники Норт Шор (Калифорния, США)

Накагавара Акира, профессор, президент фонда SAGA HIMAT (Япония)

Родригез-Галиндо Карлос, исполнительный вице-президент Детского исследовательского Госпиталя Святого Иуды (Мемфис, США)



RSPOH

"RUSSIAN SOCIETY OF PEDIATRIC
ONCOLOGISTS AND HEMATOLOGISTS"

Quarterly scientific-and-practical
peer-reviewed journal

1' 2024

RUSSIAN JOURNAL

OF PEDIATRIC HEMATOLOGY AND ONCOLOGY

2014

journal creation

2015

registration in CrossRef,
DOI

2015

registration in the RSCI

2017

included in the List of the
Higher Attestation Commission

2020

included in the database
Scopus

Science Index

ИФ РИНЦ 0,516
H-INDEX 8,3

Journal registered in the Federal Service for Supervision
in the Sphere of Communication, Information
Technology and Mass Communications
(Roskomnadzor)

ПИ № ФС 77-57084 from 03 March 2014

© NSPHO, 2024

© JSC "Graphica", 2024

ISSN 2311-1267 (Print)

ISSN 2413-5496 (Online)

Manuscripts should be presented to:

5 Novolesnaya St., Moscow, Russia, 127055

Tel.: +7 964-584-62-41

www.nodgo.org, [nodgo.rf](mailto:info@nodgo.org)

E-mail: info@nodgo.org

CHIEF EDITOR

Varfolomeeva Svetlana R., *Dr. of Sci. (Med.), Professor, Director of the Research Institute of Pediatric Oncology and Hematology named after Academician of the Russian Academy of Medical Sciences L.A. Durnov at N.N. Blokhin National Medical Research Center of Oncology, Ministry of Health of Russia, President of Russian Society of Pediatric Oncologists and Hematologists (Moscow, Russia)*

DEPUTY CHIEF EDITOR

Kirgizov Kirill I., *Cand. of Sci. (Med.), Deputy Director for Scientific Work of Research Institute of Pediatric Oncology and Hematology named after Academician of the Russian Academy of Medical Sciences L.A. Durnov at N.N. Blokhin National Medical Research Center of Oncology, Ministry of Health of Russia, Executive Director of Russian Society of Pediatric Oncologists and Hematologists (Moscow, Russia)*

EXECUTIVE SECRETARIES

Shamanskaya Tatyana V., *Cand. of Sci. (Med.), Physician, Children Oncologist, Head of the Department of Embryonic Tumors Research of the Institute of Oncology, Radiology and Nuclear Medicine of the Dmitry Rogachev National Medical Research Center of Pediatric Hematology, Oncology and Immunology, Ministry of Health of Russia (Moscow, Russia)*

Sagoyan Garik B., *Pediatric Oncologist Research Institute of Pediatric Oncology and Hematology named after Academician of the Russian Academy of Medical Sciences L.A. Durnov at N.N. Blokhin National Medical Research Center of Oncology, Ministry of Health of Russia, Executive Secretary of Russian Society of Pediatric Oncologists and Hematologists (Moscow, Russia)*

Founder:

National Society of Pediatric Hematologists and
Oncologists (NSPHO).
<https://nodgo.org/>

Publisher:

JSC "Graphica",
5 Novolesnaya St., Moscow, Russia, 127055
<https://journal.nodgo.org/jour>

In case of or partial reprint, reference to the
"Russian Journal of Pediatric Hematology and
Oncology" is mandatory.
The editorial board is not responsible
for advertising content.

Project Head, advertising V.A. Klyukovkin
E-mail: vak@nodgo.org

Managing Editor T.V. Klyukovkina
E-mail: tvk@nodgo.org
Designer Ya.V. Sviryakina
Corrector V.D. Morozova
Journal subscription
E-mail: podpiska@nodgo.org

Russian Journal of Pediatric Hematology and Oncology
2024. Vol. 11. № 1. 1— 88.
Printed in JSC "Graphica".
Circulation: 1,000 copies

EDITORIAL BOARD

Ataullakhanov Fazoil I., *Corresponding Members of the Russian Academy of Sciences, Dr. of Sci. (Biol.), Professor, Scientific Director of the Center for Theoretical Problems of Physico-Chemical Pharmacology, Professor of Moscow State University, Head of the Department of Biophysics and Systems Biology and Laboratory of Biophysics of the Dmitry Rogachev National Medical Research Center of Pediatric Hematology, Oncology and Immunology, Ministry of Health of Russia (Moscow, Russia)*

Belogurova Margarita B., *Dr. of Sci. (Med.), Professor, Head of Children's Oncology Department at the Saint Petersburg Clinical Scientific and Practical Center of Specialized Medical Assistance (Oncological) named after N.P. Napalkov, Professor of the Department of Pediatrics, Medical and Social Expertise and Rehabilitation of Disabled Children at Federal Scientific and Educational Centre of Medial and Social Expertise and Rehabilitation named after G.A. Albreht of the Ministry of Labour and Social Protection of Russia, Chief Scientific Collaborator of Institution of Hematology of Almazov National Medical Research Centre, Ministry of Health of Russia (S.-Petersburg, Russia)*

Valiev Timur T., *Dr. of Sci. (Med.), Head of the Department of Pediatric Oncology and Hematology (Chemotherapy of Hemoblastosis) No. 1 of the Research Institute of Pediatric Oncology and Hematology named after Academician of the Russian Academy of Medical Sciences L.A. Durnov at N.N. Blokhin National Medical Research Center of Oncology, Ministry of Health of Russia; Professor at the Pediatric Oncology Department named after Academician L.A. Durnov at Russian Medical Academy of Postgraduate Education, Ministry of Health of Russia (Moscow, Russia)*

Volodin Nicolay N., *Professor, Academician of the Russian Academy of Sciences, Dr. of Sci. (Med.), Head of Department of Neonatology of the Dmitry Rogachev National Medical Research Center of Pediatric Hematology, Oncology and Immunology, Ministry of Health of Russia (Moscow, Russia)*

Goncharova Irina V., *Hematologist, Oncologist of Highest Qualification Grade, Head of the Oncology and Hematology Department of the Children's Regional Hospital of the Kaliningrad Region, Chief Freelance Pediatric Oncologists and Hematologists at the Ministry of Health of Kaliningrad region (Kaliningrad, Russia)*

Erega Elena P., *Head of the Department of Pediatric Oncology and Hematology at "Children's Regional Clinical Hospital named after A.K. Piotrovich" (Khabarovsk, Russia)*

Zharkov Pavel A., *Dr. of Sci. (Med.), Pediatrician, Hematologist Outpatient Consultative Unit, Head of the Hemostasis Pathology Department of Dmitry Rogachev National Medical Research Center of Pediatric Hematology, Oncology and Immunology, Ministry of Health of Russia (Moscow, Russia)*

Zubarovskaya Ludmilla S., *Dr. of Sci. (Med.), Deputy Director for Transplantation, Head of the Department of Pediatric Oncology, Hematology and Transplantology at Raisa Gorbacheva Memorial Institute of Children Oncology, Hematology and Transplantation, Professor for Hematology, Transfusiology and Transplantation Chair named after Professor B.V. Afanasyev at Pavlov First Saint-Petersburg State Medical University, Ministry of Health of Russia (S.-Petersburg, Russia)*

Kazantsev Ilya V., *Cand. of Sci. (Med.), Pediatric Oncologist, Head of the 2nd Pediatric Transplant Department of Raisa Gorbacheva Memorial Research Institute of Children Oncology, Hematology and Transplantation, Teaching Fellow for Hematology, Transfusiology and Transplantation Chair named after Professor B.V. Afanasyev at Pavlov First Saint-Petersburg State Medical University, Ministry of Health of Russia (S.-Petersburg, Russia)*

Kazaryan Gouzel R., *Head of the Children's Oncology Department "Nizhnevartovsk District Children's Clinical Hospital" (Nizhnevartovsk, Russia)*

Kachanov Denis Yu., *Dr. of Sci. (Med.), Deputy Director of the Institute of Oncology, Radiology and Nuclear Medicine & Head of the Department of Clinical Oncology at the Dmitry Rogachev National Medical Research Center of Pediatric Hematology, Oncology and Immunology, Ministry of Health of Russia (Moscow, Russia)*

Kiselevsky Mikhail V., *Dr. of Sci. (Med.), Professor, Head of the Laboratory of Cellular Immunity of the Research Institute of Experimental Diagnostics and Tumor Therapy at the N.N. Blokhin National Medical Research Center of Oncology, Ministry of Health of Russia (Moscow, Russia)*

Kulyova Svetlana A., *Dr. of Sci. (Med.), Professor, Head of Pediatric Oncology Department, Leading Researcher of the Research Department of Innovative Therapeutic Oncology and Rehabilitation Methods, Professor of the Training and Methodology Department at N.N. Petrov National Medical Research Center of Oncology, Ministry of Health of Russia, Head of Department of Oncology, Pediatric Oncology and Radiotherapy at Saint-Petersburg State Pediatric Medical University, Ministry of Health of Russia, Chief Freelance Pediatric Specialist Oncologist of the Committee for Health of Saint-Petersburg (S.-Petersburg, Russia)*

Kushlinsky Nikolay E., *Academician of the Russian Academy of Sciences, Dr. of Sci. (Med.), Professor, Head of the Laboratory of Clinical Biochemistry Research Institute of Clinical Oncology named after N.N. Trapeznikov at N.N. Blokhin National Medical Research Center of Oncology, Ministry of Health of Russia (Moscow, Russia)*

Litvinov Dmitry V., *Cand. of Sci. (Med.), Deputy Medical Director – Senior Physician of the Dmitry Rogachev National Medical Research Center of Pediatric Hematology, Oncology and Immunology, Ministry of Health of Russia (Moscow, Russia)*

Maschan Alexey A., *Corresponding Members of the Russian Academy of Sciences, Dr. of Sci. (Med.), Professor, Deputy General Director of the Dmitry Rogachev National Medical Research Center of Pediatric Hematology, Oncology and Immunology, Ministry of Health of Russia, Director of the Institute of Children Hematology, Immunology and Cell Technologies at the Dmitry Rogachev National Medical Research Center of Pediatric Hematology, Oncology and Immunology, Ministry of Health of Russia (Moscow, Russia)*

Maschan Mikhail A., *Dr. of Sci. (Med.), Deputy General Director of the Dmitry Rogachev National Medical Research Center of Pediatric Hematology, Oncology and Immunology, Ministry of Health of Russia, Director of Institute of Molecular and Experimental Medicine of the Dmitry Rogachev National Medical Research Center of Pediatric Hematology, Oncology and Immunology, Ministry of Health of Russia (Moscow, Russia)*

Minkina Ludmila M., *Cand. of Sci. (Med.), Head of the Regional Children's Oncohematological Center of the "Regional Children's Clinical Hospital № 1" (Vladivostok, Russia)*

Myakova Natalya V., *Dr. of Sci. (Med.), Professor, Deputy Chief Physician for Clinical Work at the Dmitry Rogachev National Medical Research Center of Pediatric Hematology, Oncology and Immunology, Ministry of Health of Russia (Moscow, Russia)*

Novichkova Galina A., *Dr. of Sci. (Med.), Professor, General Director at the Dmitry Rogachev National Medical Research Center of Pediatric Hematology, Oncology and Immunology, Ministry of Health of Russia, Chief Freelance Pediatric Oncologist and Hematologist of the Ministry of Health of Russia (Moscow, Russia)*

Polyakov Vladimir G., *Academician of RAS, Dr. of Sci. (Med.), Professor, Advisor to the Director and Head of the Surgical Department No. 1 (Head and Neck Tumors) of the Research Institute of Pediatric Oncology and Hematology named after Academician of the Russian Academy of Medical Sciences L.A. Durnov at N.N. Blokhin National Medical Research Center of Oncology, Ministry of Health of Russia, Head of the Pediatric Oncology Department named after Academician L.A. Durnov at Russian Medical Academy of Postgraduate Education, Ministry of Health of Russia, Professor of the Department of Otorhinolaryngology Faculty of Pediatrics at N.I. Pirogov Russian National Research Medical University, Ministry of Health of Russia (Moscow, Russia)*

Rubanskaya Marina V., *Cand. of Sci. (Med.), Head of the Pediatric Oncology Department № 1 (Chemotherapy of Tumors of Thoracoabdominal Localization) of Research Institute of Pediatric Oncology and Hematology named after Academician of the Russian Academy of Medical Sciences L.A. Durnov at N.N. Blokhin National Medical Research Center of Oncology, Ministry of Health of Russia (Moscow, Russia)*

Rumyantsev Alexander G., *Academician of the Russian Academy of Sciences, Dr. of Sci. (Med.), Professor, Scientific Director of the Dmitry Rogachev National Medical Research Center of Pediatric Hematology, Oncology and Immunology, Ministry of Health of Russia, a member of the Union of Pediatricians (Moscow, Russia)*

Rumyantsev Sergey A., *Dr. of Sci. (Med.), Professor, Corresponding Members of the Russian Academy of Sciences, Head of the Department of Oncology, Hematology and Radiation Therapy Faculty of Pediatrics at the N.I. Pirogov Russian National Research Medical University, Ministry of Health of Russia, Head of Translational and Regenerative Medicine Department of Moscow Institute of Physics and Technology (State University), (Moscow, Russia)*

Skorobogatova Elena V., *Dr. of Sci. (Med.), Head of Bone Marrow Transplantation Department at the Russian Children's Clinical Hospital of the N.I. Pirogov Russian National Research Medical University, Ministry of Health of Russia (Moscow, Russia)*

Tutelyan Alexey V., *Corresponding Members of the Russian Academy of Sciences, Dr. of Sci. (Med.), Professor, Head of the Laboratory of Infections Associated with Health Care, Central Research Institute of Epidemiology, Head of the Department of Molecular Immunology, Infectology and Pharmacotherapy, and the Laboratory of Molecular Imaging of the Dmitry Rogachev National Medical Research Center of Pediatric Hematology, Oncology and Immunology, Ministry of Health of Russia, Chairman of the problem commission "Nosocomial infections" of the Scientific Council of the Russian Academy of Sciences on epidemiology, infectious and parasitic diseases (Moscow, Russia)*

Fechina Larisa G., *Cand. of Sci. (Med.), Honored Doctor of the Russian Federation, Deputy Chief Physician for Oncology and Hematology of Region Children's Clinical Hospital № 1, Head of the Interregional Center for Pediatric Oncology and Hematology (Yekaterinburg, Russia)*

Yudina Natalia B., *Cand. of Sci. (Med.), Head of the Department of Oncohematology of Chemical Therapy at Voronezh Regional Children Clinical Hospital № 1, Chief Freelance Pediatric Oncologist and Hematologist of the Voronezh region (Voronezh, Russia)*

FOREIGN EDITORS

Willich Norman, *Professor, Munster University Clinic (Germany)*

Henze Gunter, *Professor, Clinic of Children Hematology and Oncology Charité (Berlin, Germany)*

Lipton Jeffrey, *Professor, Head of the Children Hematology and Oncology Service at North Shore University Clinic (USA)*

Nakagavara Akira, *Professor, President SAGA HIMAT Foundation (Heavy Carbon Ion Beam Radiation Cancer Therapy Center) (Japan)*

Rodriguez-Galindo Carlos, *Executive Vice President of St. Jude Children's Research Hospital (Memphis, USA)*

Лидирующая фармацевтическая компания*



* Среди отечественных производителей лекарственных средств и БАДов по объему реализуемой продукции в натуральном выражении. (IQVIA Databases: Розничный аудит ГЛС и БАД в РФ по итогам 6 м. 2023 г.)

ОТ РЕДАКЦИИ

| | |
|--|----|
| 5 апреля – День неонатолога | 10 |
| Первый межотраслевой форум «Индустрия здравоохранения: модели опережающего развития фармацевтической и медицинской промышленности» | 10 |

ОРИГИНАЛЬНЫЕ ИССЛЕДОВАНИЯ

| | |
|--|----|
| Вторичные опухоли после химиолучевой терапии лимфомы Ходжкина у детей и подростков Республики Беларусь <i>А.Ф. Марковец, М.В. Борисевич, Т.В. Савич, О.В. Красько, О.А. Мишкова</i> | 11 |
| Эффективность локального лечения на разных стадиях ретинобластомы <i>А.А. Яровой, Д.П. Володин, В.А. Яровая, А.М. Чочаева</i> | 19 |
| Пункционная чрескожная эндоскопическая гастростомия как малоинвазивный и наиболее эффективный способ длительной нутритивной поддержки у детей с онкологическими заболеваниями (одноцентровое исследование) <i>В.В. Лозовая, О.А. Гусарова, Н.В. Матинян, А.О. Туманян, Е.И. Белоусова, О.А. Малихова</i> | 27 |
| Сравнение скинтиграфии с ¹²³I-метайодбензилгуанидином и ^{99m}Tc-тектротидом у пациентов с опухолями нейрогенной природы <i>Е.А. Николаева, А.С. Крылов, С.М. Каспишк, М.О. Гончаров, С.Н. Прохоров, А.Д. Рыжков, А.И. Пронин, А.П. Казанцев, С.Р. Варфоломеева</i> | 36 |

ОБЗОРЫ ЛИТЕРАТУРЫ

| | |
|--|----|
| Морфологические особенности ретинобластомы – первичные и вторичные изменения глаз. Практические вопросы <i>А.В. Шацких</i> | 44 |
|--|----|

КЛИНИЧЕСКИЕ НАБЛЮДЕНИЯ

| | |
|---|----|
| Хирургический этап лечения гепатобластомы у пациентов с вентрикулоперитонеальным шунтом: результаты 2 клинических наблюдений <i>А.А. Бабаян, А.В. Филин, А.В. Метелин, Н.А. Коротеева, О.В. Казакова, А.Ю. Зайцев, Р.Б. Маячкин, Д.И. Новиков, В.Б. Силков</i> | 52 |
| Лимфатическая мальформация мочевого пузыря у ребенка 3 лет <i>И.М. Каганцов, А.Р. Алимуратов, Д.В. Пушкарев, А.Е. Сухомлинова, Е.М. Проданович, З.З. Алугишвили, Д.А. Чеботарева</i> | 58 |
| Эластическая псевдоксантома: сложности дифференциальной диагностики. Клинический случай молодого пациента с изолированным поражением кожи <i>Т.С. Бельшева, В.В. Семенова, Т.В. Наседкина, Э.И. Пильгуй, И.С. Клецкая, Ю.А. Кюн, Т.Т. Валиев, В.Г. Поляков, С.Р. Варфоломеева</i> | 64 |

ПО МАТЕРИАЛАМ КОНГРЕССА РОДОГ

| | |
|---|----|
| <p>Результаты сателлитного симпозиума «Что нам стоит дом построить? Иммуноterapia острого лимфобластного лейкоза в детской практике», состоявшегося 23 ноября 2023 г. в рамках IV объединенного Конгресса РОДОГ «Актуальные проблемы и перспективы развития детской онкологии и гематологии в Российской Федерации – 2023»</p> <p><i>К.И. Киргизов, О.В. Паина, Г.О. Бронин</i></p> | 72 |
| <p>Иммуноterapia нейробластомы. Обзор сателлитного симпозиума в рамках IV объединенного Конгресса РОДОГ</p> | 75 |

РЕЗОЛЮЦИИ

| | |
|--|----|
| <p>Резолюция IV объединенного Конгресса РОДОГ «Актуальные проблемы и перспективы развития детской онкологии и гематологии в Российской Федерации – 2023»</p> | 82 |
| <p>Резолюция по итогам заседания пре-Конгресса РОДОГ 22 ноября 2023, г. Москва</p> | 84 |

НАША ИСТОРИЯ

| | |
|---|----|
| <p>Памяти Александра Иосифовича Салтанова</p> | 86 |
|---|----|

НАШЕ СООБЩЕСТВО – ДЕЯТЕЛЬНОСТЬ РОДОГ

| | |
|---|----|
| <p>Онлайн-школа «Юридические этюды»</p> | 88 |
| <p>Виртуальный онкоконсилиум «Молекулярный тумор-борд»</p> | 88 |
| <p>V Дурновские чтения</p> | 88 |
| <p>Школа «ТГСК у детей: солидная онкология. Особенности сбора ГСК, трансплантации и иной клеточной терапии»</p> | 88 |
| <p>Научно-образовательный семинар «Дальние регионы»</p> | 88 |

OUR HISTORY

| | |
|--|----|
| April 5 – Neonatologist Day | 10 |
| The first inter-industry forum “Healthcare industry: models of advanced pharmaceutical development and medical industry” | 10 |

ORIGINAL STUDIES

| | |
|---|----|
| Secondary tumors after chemoradiotherapy of Hodgkin’s lymphoma in children and adolescents of the Republic of Belarus <i>A.F. Markavets, M.V. Borisevich, T.V. Savich, O.V. Krasko, O.A. Mishkova</i> | 11 |
| Local treatment efficacy in different stages of retinoblastoma <i>A.A. Yarovoy, D.P. Volodin, V.A. Yarovaya, A.M. Chochoeva</i> | 19 |
| Percutaneous endoscopic gastrostomy as a minimally invasive and most effective method of long-term nutritional support in children with cancer (single-center study) <i>V.V. Lozovaya, O.A. Gusarova, N.V. Matinyan, A.O. Tumanyan, E.I. Belousova, O.A. Malikhova</i> | 27 |
| Comparison of scintigraphy with ¹²³ I-MIBG and ^{99m} Tc-tectrotyde in patients with tumors of a neurogenic nature <i>E.A. Nikolaeva, A.S. Krylov, S.M. Kasprshyk, M.O. Goncharov, S.N. Prokhorov, A.D. Ryzhkov, A.I. Pronin, A.P. Kazantsev, S.R. Varfolomeeva</i> | 36 |

LITERATURE REVIEWS

| | |
|---|----|
| Morphological features of retinoblastoma – primary and secondary eye changes. Practical issues <i>A.V. Shatskikh</i> | 44 |
|---|----|

CLINICAL CASES

| | |
|---|----|
| Surgical stage of treatment of hepatoblastoma in patients with ventriculoperitoneal shunt: results of two clinical case <i>A.A. Babayan, A.V. Filin, A.V. Metelin, N.A. Koroteeva, O.V. Kazakova, A.Yu. Zaitsev, R.B. Mayachkin, D.I. Novikov, V.B. Silkov</i> | 52 |
| Lymphatic malformation of the bladder in a 3-year-old child <i>I.M. Kagantsov, A.R. Alimuradov, D.V. Pushkarev, A.E. Sukhomlinova, E.M. Prodanovich, Z.Z. Alugishvili, D.A. Chebotareva</i> | 58 |
| Pseudoxanthoma elasticum: challenges of differential diagnosis. Case report of a young patient with an isolated skin lesion <i>T.S. Belysheva, V.V. Semenova, T.V. Nasedkina, E.I. Pilgui, I.S. Kletskaya, Yu.A. Kuyn, T.T. Valiev, V.G. Polyakov, S.R. Varfolomeeva</i> | 64 |

BASED ON MATERIALS FROM THE CONGRESS OF RSPOH

| | |
|--|----|
| Results of the satellite symposium “What does it cost us to build a house? Immunotherapy of acute lymphoblastic leukemia in pediatric practice”, held on November 23, 2023 within the framework of the IV Joint Congress of RSPOH “Actual problems and prospects for the development of pediatric oncology and hematology in the Russian Federation – 2023” <i>K.I. Kirgizov, O.V. Paina, G.O. Bronin</i> | 72 |
| Immunotherapy for neuroblastoma. Review of the satellite symposium within the framework of the IV Joint Congress of RSPOH | 75 |

RESOLUTIONS

| | |
|--|----|
| Resolution of the IV Joint Congress of RSPOH “Actual Problems and Prospects for the Development of Pediatric Oncology and Hematology in the Russian Federation – 2023” | 82 |
| Resolution following the meeting of the pre-Congress of RSPOH November 22, 2023, Moscow | 84 |

OUR HISTORY

| | |
|--|----|
| In memory of Alexander Iosifovich Saltanov | 86 |
|--|----|

OUR COMMUNITY – ACTIVITIES OF THE RSPOH

| | |
|---|----|
| Online School “Legal Studies” | 88 |
| Virtual oncoconsilium “Molecular tumor board” | 88 |
| V Durnov’s Readings | 88 |
| School “HSCT in children: solid oncology. Features of HSC collection, transplantation and other cell therapy” | 88 |
| Scientific and educational seminars on the program “Remote regions” | 88 |

5 апреля – День неонатолога

В апреле традиционно отмечается День неонатолога. Этот день стал праздником далеко не только для специалистов по перинатальной медицине, но и для детских онкологов-гематологов и иммунологов – всех тех, кто принимает в свои руки только рожденных детей с жизнеугрожающими заболеваниями. Благодаря программам ранней диагностики и неонатального скрининга все больше маленьких пациентов получают лечение вовремя. А понятие «неонатальная онкология» уже прочно вошло в нашу ежедневную работу.

Благодаря неутомимости руководства ведущих медицинских центров России, между ФГБУ «НМИЦ акушерства, гинекологии и перинатологии имени академика В.И. Кулакова» Минздрава России и ФГБУ «НМИЦ онкологии имени Н.Н. Блохина» Минздрава России начали проводиться совместные неонатальные консилиумы. В НИИ детской онкологии и гематологии имени академика РАН Л.А. Дурнова ФГБУ «НМИЦ онкологии имени Н.Н. Блохина» Минздрава России в сентябре 2022 г. было открыто отделение неонатальной онкологии, которое за это время приняло более 300 детей, многие из них попали в Центр в возрасте нескольких дней. Все маленькие пациенты получают необходимое лечение, включая химио- и иммунотерапию, им проводятся хирургические вмешательства и трансплантация гемопоэтических стволовых клеток.

Первый межотраслевой форум «Индустрия здравоохранения: модели опережающего развития фармацевтической и медицинской промышленности»

4 апреля в Москве состоялся Первый межотраслевой форум, посвященный развитию здравоохранения. Одной из ключевых тем стало обсуждение редких заболеваний у детей. В сессии по данному направлению приняли участие лидеры детской онкологии-гематологии России академик РАН А.Г. Румянцев и президент РОДОГ профессор С.Р. Варфоломеева. В рамках сессии были затронуты важные вопросы совершенствования помощи детям с редкими новообразованиями. В частности речь шла о генетическом тестировании. Одной из горячих тем стало обсуждение дефицита препаратов, в частности препарата Месна. На сессии профессор С.Р. Варфоломеева остро поставила данный вопрос перед присутствующими регулирующими органами и представителями фарминдустрии. По результатам обсуждения было сформировано информационное письмо для членов РОДОГ с указанием текущей ситуации и дальнейших шагов по ее преодолению.

<https://doi.org/10.21682/2311-1267-2024-11-1-11-18>



Вторичные опухоли после химиолучевой терапии лимфомы Ходжкина у детей и подростков Республики Беларусь

А.Ф. Марковец¹, М.В. Борисевич¹, Т.В. Савич¹, О.В. Красько², О.А. Мишкова¹

¹ГУ «Республиканский научно-практический центр детской онкологии, гематологии и иммунологии» Министерства здравоохранения Республики Беларусь; Республика Беларусь, 223053, Минская область, Минский район, Боровлянский с/с, д. Боровляны, ул. Фрунзенская, 43;

²ГУН «Объединенный институт проблем информатики Национальной академии наук Беларуси»; Республика Беларусь, 220012, Минск, ул. Сурганова, 6

Контактные данные: Алеся Фёдоровна Марковец markovetc@mail.ru

Введение. В статье представлен анализ частоты развития вторичных опухолей после проведения терапии лимфомы Ходжкина (ЛХ) у 508 пациентов в возрасте 0–18 лет в Республике Беларусь.

Материалы и методы. Пациенты получали программную терапию в рамках протокола DAL-HD-90(m). Сроки наблюдения составили от 10 мес до 25 лет. За весь период наблюдения у 26 (4,1 %) пациентов было диагностировано 27 вторичных злокачественных опухолей (ВО): рак щитовидной железы – 11 (40,7 %), рак желудка – 2 (7,4 %), рак верхнедолевого бронха – 1 (3,7 %), карцинома околоушной слюнной железы – 2 (7,4 %), рак молочной железы – 1 (3,7 %), гепатоцеллюлярный рак печени – 1 (3,7 %), саркома мягких тканей – 2 (7,4 %), почечно-клеточный рак – 1 (3,7 %), опухоль яичника – 1 (3,7 %), базальноклеточный рак кожи – 2 (7,4 %), острый миелоидный лейкоз – 2 (7,4 %), миелодиспластический синдром – 1 (3,7 %). Все случаи ВО системы крови были с летальным исходом.

Результаты. Установлено, что солидные ВО развивались в пределах области лучевого воздействия на органы и ткани. Риск развития ВО у пациентов с ЛХ усиливался с увеличением времени наблюдения после окончания лечения. Совокупная частота ВО составила $3,4 \pm 0,8\%$ через 10 лет, $4,6 \pm 1,0\%$ через 15 лет и $7,0 \pm 1,6\%$ через 20 лет после постановки диагноза ЛХ. Латентный период развития ВО после ЛХ – 8,4 года (от 5 мес до 23 лет).

Выводы. Полученные данные подтверждают необходимость оптимизации объемов лечения, уменьшения доз и сокращения показаний к лучевой терапии (ЛТ) с учетом прогностических факторов, внедрения новых методик ЛТ и использования новых схем лечения пациентов детского возраста с ЛХ.

Ключевые слова: лимфома Ходжкина, дети, подростки, химиолучевое лечение, протокол DAL-HD-90(m), отдаленные последствия, вторичные опухоли

Для цитирования: Марковец А.Ф., Борисевич М.В., Савич Т.В., Красько О.В., Мишкова О.А. Вторичные опухоли после химиолучевой терапии лимфомы Ходжкина у детей и подростков Республики Беларусь. Российский журнал детской гематологии и онкологии. 2024;11(1):11–8.

Информация об авторах

А.Ф. Марковец: младший научный сотрудник лаборатории клинических исследований РНПЦ ДОГИ, e-mail: markovetc@mail.ru; <https://orcid.org/0000-0001-9443-7569>

М.В. Борисевич: к.м.н., заместитель директора по организационно-методической работе РНПЦ ДОГИ, e-mail: borisevich10@mail.ru; <https://orcid.org/0000-0002-5180-5584>

Т.В. Савич: заведующий отделением эпидемиологии злокачественных новообразований у детей РНПЦ ДОГИ, e-mail: tatyana.savich@list.ru; <https://orcid.org/0000-0002-3855-4995>

О.В. Красько: к.т.н., доцент, ведущий научный сотрудник ОИПИ НАН Беларуси, e-mail: olga.krasko.ok@gmail.com; <https://orcid.org/0000-0002-4150-282X>, SPIN-код: 7464-8750

О.А. Мишкова: научный сотрудник лаборатории клинических исследований РНПЦ ДОГИ, e-mail: volhamishkova@gmail.com; <https://orcid.org/0000-0001-6566-3137>

Вклад авторов

А.Ф. Марковец: разработка концепции и дизайна исследования, сбор материала, написание текста рукописи

М.В. Борисевич: научное редактирование

Т.В. Савич: сбор материала, формирование базы данных

О.В. Красько: статистическая обработка данных

О.А. Мишкова: подготовка списка литературы, составление резюме

Secondary tumors after chemoradiotherapy of Hodgkin's lymphoma in children and adolescents of the Republic of Belarus

A.F. Markavets¹, M.V. Borisevich¹, T.V. Savich¹, O.V. Krasko², O.A. Mishkova¹

¹Republican Scientific and Practical Center for Pediatric Oncology, Hematology and Immunology, Ministry of Health of the Republic of Belarus; 43 Frunzenskaya St., Borovlyany village, Minsk district, Minsk region, 223053, Republic of Belarus;

²United Institute of Informatics Problems of the National Academy of Sciences of Belarus; 6 Surganova St., Minsk, 220012, Republic of Belarus

Introduction. The article analyzes the incidence of secondary malignant tumors (SMT) after therapy of Hodgkin's lymphoma (HL) in 508 patients aged 0–18 years in the Republic of Belarus.

Materials and methods. Patients received program therapy under the DAL-HD-90(m) protocol. The observation period is from 10 months to 25 years. During the entire follow-up period, 27 secondary malignant tumors were diagnosed in 26 (4.1 %) patients: thyroid cancer – 11 (40.7 %), acute myeloid leukemia – 2 (7.4 %), stomach cancer – 2 (7.4 %), upper lobe bronchus cancer – 1 (3.7 %), parotid salivary gland carcinoma – 2 (7.4 %), breast cancer – 1 (3.7 %), hepatocellular liver cancer – 1 (3.7 %), soft tissue sarcoma – 2 (7.4 %), renal cell carcinoma – 1 (3.7 %), ovarian tumor – 1 (3.7 %), myelodysplastic syndrome – 1 (3.7 %), basal cell skin cancer – 2 (7.4 %). All cases of secondary hematological tumors were fatal.

Results. It was found that solid SMT developed within the area of radiation exposure to organs and tissues. The risk of developing SMT in patients with HL increases with increasing follow-up time after treatment. The cumulative incidence of SMT was 3.4 ± 0.8 % after 10 years, 4.6 ± 1.0 % after 15 years, and 7.0 ± 1.6 % 20 years after the diagnosis of HL. The latent period of SMT development after HL was 8.4 years (from 5 months to 23 years).

Conclusion. The data confirmed the need to optimize the therapy volume, reduce doses and indications for radiation therapy (RT), consider prognostic factors, introduce new RT methods, and use new treatment regimens for children with HL.

Key words: Hodgkin's lymphoma, children, adolescents, chemoradiotherapy, DAL-HD-90(m) protocol, long-term complications, secondary malignant tumors

For citation: Markavets A.F., Borisevich M.V., Savich T.V., Krasko O.V., Mishkova O.A. Secondary tumors after chemoradiotherapy of Hodgkin's lymphoma in children and adolescents of the Republic of Belarus. Russian Journal of Pediatric Hematology and Oncology. 2024;11(1):11–8.

Information about the authors

A.F. Markavets: Junior Researcher Clinical Research Laboratory of the Republican Scientific and Practical Center for Pediatric Oncology, Hematology and Immunology, Ministry of Health of the Republic of Belarus, e-mail: markovet@mail.ru; <https://orcid.org/0000-0001-9443-7569>

M.V. Borisevich: Cand. of Sci. (Med.), Deputy Director for Organizational and Methodological Work of the Republican Scientific and Practical Center for Pediatric Oncology, Hematology and Immunology, Ministry of Health of the Republic of Belarus, e-mail: borisevich10@mail.ru; <https://orcid.org/0000-0002-5180-5584>

T.V. Savich: Head of the Department of Epidemiology of Malignant Neoplasms in Children of the Republican Scientific and Practical Center for Pediatric Oncology, Hematology and Immunology, Ministry of Health of the Republic of Belarus, e-mail: tatyana.savich@list.ru; <https://orcid.org/0000-0002-3855-4995>

O.V. Krasko: Cand. of Sci. (Tech.), Docent, Leading Researcher of the United Institute of Informatics Problems of the National Academy of Sciences of Belarus, e-mail: olga.krasko.ok@gmail.com; <https://orcid.org/0000-0002-4150-282X>, SPIN-code: 7464-8750

O.A. Mishkova: Researcher Clinical Research Laboratory of the Republican Scientific and Practical Center for Pediatric Oncology, Hematology and Immunology, Ministry of Health of the Republic of Belarus, e-mail: volhamishkova@gmail.com; <https://orcid.org/0000-0001-6566-3137>

Authors' contributions

A.F. Markavets: concept development and article design, collection of material, writing the text of the article

M.V. Borisevich: scientific editing

T.V. Savich: collecting material, creating a database

O.V. Krasko: statistical data processing

O.A. Mishkova: preparing a list of references, composing a resume

Конфликт интересов. Авторы заявляют об отсутствии конфликта интересов. / **Conflict of interest.** The authors declare no conflict of interest.

Финансирование. Исследование проведено без спонсорской поддержки. / **Funding.** The study was performed without external funding.

Введение

Лимфома Ходжкина (ЛХ) относится к злокачественным новообразованиям лимфоидной ткани, результаты лечения которых позволяют достигать стойкой ремиссии более чем у 90 % заболевших [1] и многолетней общей выживаемости (ОВ) до 97,7 % [2]. В Республике Беларусь 20-летняя ОВ пациентов с ЛХ составляет $92,5 \pm 1,2$ %, бессобытийная выживаемость (БСВ) – 85 ± 2 % [3]. Достижение высоких результатов стало возможным благодаря применению комбинированной химиолучевой терапии, оптимальных схем химиотерапии (ХТ) с высокой эффективностью и низкой токсичностью [1].

Проблема отдаленных последствий и качества жизни больных ЛХ, излеченных в детском возрасте, привлекает многих исследователей. Чаще всего анализируются развитие вторичных злокачественных опухолей (ВО), нарушения функции щитовидной железы, сердечно-сосудистой системы и фертильности [4, 5].

Более высокая частота развития ВО у пациентов с ЛХ после химиолучевой терапии по сравнению с общей популяцией известна давно. Все ВО делятся на 2 большие группы – опухоли системы крови и солидные опухоли [6]. Установлено, что общий риск развития ВО у больных ЛХ в 18,5 раза выше, чем

в прочей популяции, а кумулятивная частота развития ВО через 20 и 30 лет после лечения ЛХ составила 10,6 % и 26,3 % соответственно [7].

Наряду с поиском новых возможностей для дальнейшего улучшения результатов лечения ЛХ все более актуальным направлением считается снижение токсичности терапии при сохраненной эффективности в целях уменьшения рисков отдаленных осложнений и улучшения качества жизни излеченных пациентов. Из-за благоприятного отдаленного прогноза у большинства больных ЛХ стала моделью для изучения отдаленных эффектов ХТ и лучевой терапии (ЛТ). Канцер-регистры позволяют выполнить качественный анализ проведенного химиолучевого лечения, оценить точность соблюдения доз и сроков введения цитостатических лекарственных препаратов, полей и доз ЛТ, изучить отдаленные результаты противоопухолевого лечения. Накопленный опыт показывает, что пациенты, ставшие взрослыми, страдают от отдаленных последствий противоопухолевой терапии, которые ухудшают качество жизни, приводят к ограничению жизнедеятельности, инвалидизации. Излеченные от ЛХ пациенты подвержены риску развития вторичных злокачественных новообразований, включая лейкемию, саркомы, рак молочной железы (РМЖ), рак щитовидной железы (РЩЖ), рак желудочно-кишечного тракта и легких [8–10].

Цель исследования – провести популяционный анализ частоты ВО после химиолучевого лечения у детей и подростков с ЛХ в Республике Беларусь за 20-летний период (1998–2017 гг.).

Материалы и методы

С 1998 по 2017 г. в Республиканском научно-практическом центре детской онкологии, гематологии и иммунологии (РНПЦ ДОГИ) получили лечение 508 пациентов детского возраста (0–18 лет) с ЛХ. Родителями или законными представителями было подписано информированное согласие на проведение терапии и согласие на обработку персональных данных. Данные о случаях развития ВО были получены из Детского канцер-регистра (членство в Международной ассоциации канцер-регистров (IACR)) и клинического регистра пациентов детского возраста с диагнозом ЛХ. Анализировались данные по полу, возрасту, первичной регистрации ЛХ (дата диагноза, возраст на дату установления диагноза, стадия, гистологический вариант опухоли), вид лечения, результаты лечения. В случае проведения ЛТ регистрировались зоны, подвергнутые облучению, и суммарная облучающая доза (СОД). У всех больных диагноз ВО был подтвержден морфологическим исследованием. Данные о ВО включали дату постановки диагноза, диагноз согласно Международной классификации болезней 10-го пересмотра (МКБ-10) и Международной классификации онкологических заболеваний (МКБ-О-3). Различные ВО, выявленные у одного и того же больного, регистрировались отдельно. Критериями включения

в исследование являлись срок 5 лет и более от даты установления диагноза ЛХ, ремиссия по ЛХ, единый протокол лечения.

Лечение проводилось по протоколу DAL-HD-90(m), в основу которого был положен разработанный немецкими учеными протокол DAL-HD-90. Были применены модификации оригинального протокола, подразумевающие использование системной полихимиотерапии (ПХТ) по схеме ОРРА с использованием прокарбазина вне зависимости от пола, а также снижение дозовой нагрузки ЛТ для ЛХ I–III стадий распространения опухолевого процесса. Пациентам с ЛХ осуществлялось стадирование согласно системе Анн-Арбор. Дополнительно пациенты стратифицировались на 3 терапевтические группы (ТГ) в зависимости от стадии и системных симптомов группы В (не связанное с другими причинами повышение температуры выше 38 °С, потеря 10 % и более от массы тела в течение предыдущих 6 мес или сильная ночная потливость).

В качестве терапии 1-й линии пациенты с ранними стадиями, ТГ1 (клинические стадии IA, IB, IIA) получали лечение в объеме 2 циклов ПХТ по схеме ОРРА (винкристин, прокарбазин, преднизолон, адриамицин) вне зависимости от пола. Пациенты с промежуточными стадиями, ТГ2 (клинические стадии IAE, IBE, IIAE, IIB, IIIA) дополнительно получали 2 блока СОРР (циклофосфамид, винкристин, преднизолон, прокарбазин). При стадиях IIIE, IIIAE, IIIV, IIIVE, IVA и IVB (ТГ3, продвинутые стадии) больные получали 2 блока ОРРА и 4 блока СОРР. После окончания ПХТ все пациенты получали ЛТ на область инициального поражения. Стандартная СОД составляла 20 Гр (фракции по 2 Гр), дополнительно облучалась область с остаточной массой опухоли > 50 мл в дозе 6–10 Гр. Легкие и почки не включали в программу ЛТ в случае полной регрессии опухолевых очагов в процессе ПХТ. ЛТ проводилась с использованием гамма-терапевтических установок с источником ⁶⁰Со и линейных ускорителей.

После окончания лечения все пациенты продолжали наблюдаться в РНПЦ ДОГИ с проведением обследования в декретированные сроки в объеме контроля качества ремиссии и оценки отдаленных осложнений лечения. Дополнительно анализировались выписки из медицинских карт, полученные по запросу учреждения из регионов проживания пациентов.

Анализ данных

Анализ результатов лечения выполнен по состоянию на 1 сентября 2023 г. Сроки наблюдения за пациентами составили от 3,3 до 25 лет (медиана – 15,7 года).

Кодирование вторичных опухолей осуществлялось согласно МКБ-10. Оценивался кумулятивный показатель развития ВО в общей группе пациентов. Моментом наступления события считалось время от даты установления диагноза ЛХ до даты события (ВО).

Анализ ОВ и БСВ проводился путем построения кривых по методу Каплана–Майера. БСВ, ОВ, куму-

лятивная частота рецидива (КЧР) и кумулятивная частота ВО исчислялись от даты постановки инициального диагноза. Также в исследовании проведена оценка кумулятивной инцидентности ряда неблагоприятных событий, выступающих в качестве конкурирующих в течение периода наблюдения. К ним отнесены рецидивы, вторичные опухоли и смерть по иным причинам, не связанным с основным диагнозом.

Кумулятивный показатель развития ВО рассчитывался на основе кумулятивной функции инцидентности и представлен в тексте в виде % и стандартного отклонения на срок 20 лет. Сравнение показателей инцидентности осуществлялось с помощью критерия Грея. Результаты анализа считались статистически значимыми при $p < 0,05$. Статистический анализ проводился с применением пакета статистических программ R, версия 4.1.

Результаты и обсуждение

Основные характеристики пациентов представлены в табл. 1.

Анализ показателей выживаемости показал высокий уровень излечения у детей и подростков с ЛХ в Республике Беларусь. ОВ пациентов через 10, 15 и 20 лет составила $94,3 \pm 1,0\%$, $92,5 \pm 1,2\%$ и $90,9 \pm 1,5\%$ соответственно. БСВ – $84,9 \pm 1,6\%$, $82,7 \pm 1,8\%$ и $78,9 \pm 2,2\%$ соответственно. У длительно живущих больных мы наблюдали поздние осложнения лечения, в частности имеющие инвалидизирующий и даже фатальный характер. Наиболее тяжелыми были случаи развития ВО. За 20-летний период наблюдения было диагностировано 27 ВО у 26 (4,1 %) пациентов. Сроки их выявления составили от 5 мес до 23 лет (медиана – 8 лет 5 мес) после установления диагноза ЛХ.

Показатель кумулятивной частоты ВО у пациентов, излеченных от ЛХ в детском возрасте, через 10, 15 и 20 лет был $3,4 \pm 0,8\%$, $4,6 \pm 1,0\%$ и $7,0 \pm 1,6\%$ соответственно. Отмечается рост кумулятивной частоты ВО с течением времени, что наглядно представлено на рис. 1.

Таблица 1. Характеристика пациентов с ЛХ

Table 1. Characteristics of patients with HL

| Показатель Index | n | % |
|--|-----|------|
| Число больных Number of patients | 508 | 100 |
| Возраст: Age: | | |
| < 10 лет < 10 years old | 85 | 16,7 |
| 10–15 лет 10–15 years old | 257 | 50,6 |
| > 15 лет > 15 years old | 166 | 32,7 |
| Пол: Gender: | | |
| мальчики boys | 253 | 49,8 |
| девочки girls | 255 | 50,2 |
| Стадия по системе Анн-Арбор: Stage according Ann Arbor: | | |
| I | 29 | 5,7 |
| II | 279 | 54,9 |
| III | 133 | 26,2 |
| IV | 67 | 13,2 |
| Системные симптомы: Systemic symptoms: | | |
| A | 267 | 52,6 |
| B | 241 | 47,4 |
| Морфологический вариант: Morphological variant: | | |
| классическая ЛХ, богатая лимфоцитами (9651/3) classic HL rich in lymphocytes (9651/3) | 18 | 3,5 |
| классическая ЛХ с нодулярным склерозом (9663/3) classical HL with nodular sclerosis (9663/3) | 383 | 75,4 |
| классическая ЛХ, смешанно-клеточная (9652/3) classic mixed-cell HL (9652/3) | 96 | 19 |
| классическая ЛХ с лимфоцитарным истощением (9653/3) classical HL with lymphocyte depletion (9653/3) | 5 | 1 |
| нодулярная ЛХ с лимфоидным преобладанием (9659/3) nodular HL with lymphoid predominance (9659/3) | 6 | 1,1 |
| ТГ: Therapeutic group: | | |
| 1 | 147 | 28,9 |
| 2 | 136 | 26,8 |
| 3 | 225 | 44,3 |
| Суммарная доза ЛТ (СОД): Total irradiation dose of radiation therapy (RT) (TID): | | |
| без ЛТ without RT | 16 | 3,1 |
| 20 Гр 20 Gy | 265 | 52,9 |
| > 20 Гр > 20 Gy | 227 | 47 |

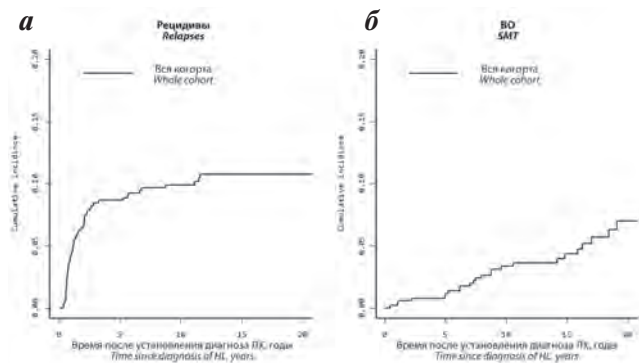


Рис. 1. Кумулятивная частота рецидивов и ВО у пациентов с ЛХ: а – рецидивы; б – ВО

Fig. 1. Cumulative incidence of relapses and SMT in patients with HL: а – relapses; б – SMT

Частота выявления ВО не зависела от возраста ребенка на момент получения лечения, стадии заболевания и ТГ. Отмечена более высокая частота развития ВО у лиц женского пола. Не было выявлено ни одного случая ВО у пациентов, в программу терапии которых не была включена ЛТ. Частота развития ВО у пациентов, получивших ЛТ, не зависела от СОД. В структуре ВО преобладали солидные опухоли (88,9 %): РЩЖ – 11 (40,7 %), рак желудка – 2 (7,4 %), рак верхнедо-

левого бронха – 1 (3,7 %), карцинома околоушной слюнной железы – 2 (7,4 %), РМЖ – 1 (3,7 %), гепатоцеллюлярный рак печени – 1 (3,7 %), саркома мягких тканей – 2 (7,4 %), почечно-клеточный рак – 1 (3,7 %), опухоль яичника – 1 (3,7 %), базальноклеточный рак кожи – 2 (7,4 %). У 22 из 24 больных с вторичными солидными неоплазиями опухоли развились в пределах ранее облученного поля (91,6 %). Высокий процент РЩЖ (40,7 %) в структуре ВО можно объяснить преобладающим вовлечением шейно-надключичной зоны в область облучения.

Опухоли системы крови в структуре ВО составили 11,1 %: острый миелоидный лейкоз (ОМЛ) – 2 (7,4 %), миелодиспластический синдром (МДС) – 1 (3,7 %).

Интересным представляется изучение влияния различных факторов на кумулятивную частоту ВО. Нами были проанализированы такие факторы, как пол, возраст, стадия заболевания (рис. 2).

Отмечена более высокая кумулятивная частота развития ВО у пациентов женского пола ($11,3 \pm 2,8 \%$) в отличие от мужского ($2,7 \pm 1,2 \%$) при отсутствии влияния возраста больных на момент установления диагноза. Превалирование пациентов женского пола среди развивших ВО после противоопухолевого лечения по поводу ЛХ согласуется с данными зарубежных исследователей [11].

Пациенты с продвинутыми (III–IV) стадиями заболевания в группе исследования имеют более высокий риск развития ВО в отдаленном периоде, что связано с интенсификацией лечения ЛХ.

Характеристика пациентов с ВО после лечения ЛХ в детском или подростковом возрасте представлена в табл. 2.

Различные гистологические варианты ВО развиваются в различные сроки от момента постановки диагноза ЛХ. ВО системы крови были обнаружены в достаточно короткий срок после лечения ЛХ, а вторичные солидные опухоли выявлялись позднее [11]. В нашем исследовании минимальный срок выявления ВО у пациентов, включенных в исследование, составил 5 мес.

Доказано, что вторичные солидные злокачественные опухоли чаще всего развиваются в пределах ранее облученного поля. Так, в исследовании Travis сообщается о 2742 пациентах с ЛХ, из которых 94 % получали ЛТ, среди них развилось 149 случаев ВО, их 30-летняя кумулятивная частота составила 10,9 % (95 % доверительный интервал (ДИ) 8,3–13,4) для лиц мужского пола и 26,1 % (95 % ДИ 22,4–29,8) для лиц женского пола. Чаще всего выявлялись следующие нозологии: опухоли костей, РЩЖ, РМЖ [12]. У 22 (91,6 %) из 24 пациентов в нашем исследовании вторичные солидные злокачественные опухоли также развились в пределах поля ЛТ.

Щитовидная железа является наиболее чувствительной к воздействию противоопухолевой химиолучевой терапии в плане канцерогенеза. Основной вклад в развитие РЩЖ вносит ЛТ на область шеи. Было обнаружено, что у пациентов с ЛХ риск развития РЩЖ повышен в 27,7 раза по сравнению с общей популяцией. При этом он был выше у женщин и у тех, кто лечился в возрасте до 10 лет [11]. В нашем исследовании РЩЖ (гистологический вариант папиллярного рака) выявлен у 11 пациентов (10 – женского пола, 1 – мужского). Все они подверглись ЛТ на область шеи.

Развитие рака слюнной железы, по данным литературы, также может быть индуцировано ЛТ. Кроме того, ПХТ с использованием алкилирующих агентов (иных противоопухолевых препаратов, нарушающих структуру ДНК) также может индуцировать канцерогенез в слюнных железах. Чаще всего опухоль локализуется в околоушной слюнной железе, наиболее распространенный гистологический вариант – мукоэпидермоидная карцинома [13]. Два пациента в исследуемой нами группе, у которых был установлен диагноз рака околоушной слюнной железы (мукоэпидермоидная карцинома), получили ЛТ в СОД 20 Гр на область шеи, включая лимфоидное кольцо Вальдейера–Пирогова и ПХТ по протоколу лечения ЛХ. Оба пациента живы.

Пациенты, получившие лечение по поводу ЛХ в детском возрасте, имеют повышенный риск развития злокачественной опухоли системы крови с относительно коротким периодом ее возникновения [11]. Основным индуцирующим фактором в развитии вторичного лейкоза – использование алкилирующих агентов (мехлорэтамин и прокарбазин) или производных подофиллотоксина (этопозид) [14]. Пациенты нашей группы, развившие вторичный ОМЛ, получали прокарбазин в схеме терапии ЛХ. Вторичный ОМЛ был диагностирован у 2 пациентов через 1 и 2 года после установления диагноза ЛХ.

Было обнаружено, что пациенты с ЛХ имеют повышенный риск развития вто-

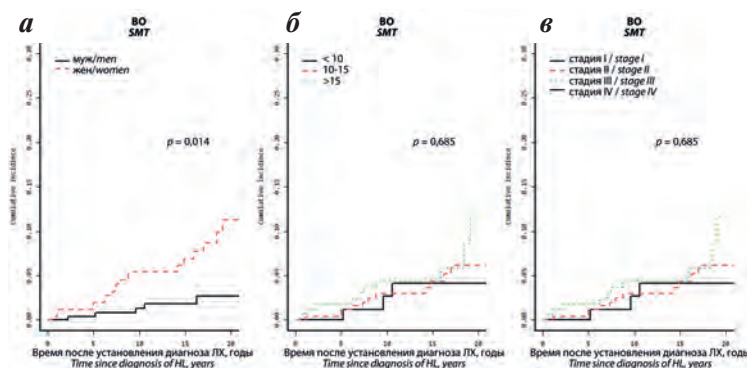


Рис. 2. Влияние различных факторов на кумулятивную частоту ВО: а – пол; б – возраст; в – стадия заболевания

Fig. 2. The influence of various factors on the cumulative frequency of SMT: а – gender; б – age; в – disease stage

Таблица 2. Характеристика пациентов с ЛХ и ВО после лечения ЛХ в детском или подростковом возрасте

Table 2. SMT in patients after HL treatment in childhood or adolescence

| № | ВО SMT | Возраст на момент установления диагноза ЛХ, годы Age at the time of diagnosis of HL, years | Стадия ЛХ HL stage | ТГ TG | Сроки выявления ВО после лечения ЛХ, годы Time of detection SMT after treatment of HL, years | Режим ПХТ (число курсов) PCT regimen (number of courses) | ЛТ (СОД, Гр) RT (TID, Gy) | Клинический статус Clinical status |
|----|--|---|-----------------------|----------|---|---|--|---------------------------------------|
| 1 | РЩЖ Thyroid cancer (TC) | 4 | IIIA | 3 | 10 | ОРПА/СОРР (6) | 30 | Жив Alive |
| 2 | РЩЖ TC | 3 | IIIBE | 3 | 4 | ОРПА/СОРР (6) | 20 | Жив Alive |
| 3 | РЩЖ TC | 15 | IIIB | 3 | 15 | ОРПА/СОРР (6) | 30 | Жив Alive |
| 4 | РЩЖ TC | 16 | IIIA | 3 | 6 | ОРПА/СОРР (6) | 20 | Жив Alive |
| 5 | РЩЖ TC | 14 | IIA | 1 | 8 | ОРПА/СОРР (2) | 20 | Жив Alive |
| 6 | РЩЖ TC | 15 | IIA | 2 | 9 | ОРПА/СОРР (3) | 30 | Жив Alive |
| 7 | РЩЖ TC | 15 | IIAE | 2 | 7 | ОРПА/СОРР (4) | 30 | Жив Alive |
| 8 | РЩЖ TC | 16 | IVA | 3 | 1 | ОРПА/СОРР (6) | 20 | Жив Alive |
| 9 | РЩЖ TC | 14 | IIIB | 2 | 5 | ОРПА/СОРР (4) | 25 | Жив Alive |
| 10 | РЩЖ TC | 16 | IVA | 3 | 16 | ОРПА/СОРР (6) | 30 | Жив Alive |
| 11 | РЩЖ TC | 17 | IIIBE | 3 | 7 | ОРПА/СОРР (6) | 26 | Жив Alive |
| 12 | РМЖ Breast cancer | 13 | IVB | 3 | 17 | ОРПА/СОРР (6) | 20 Гр (+12 Гр на легкие) 20 Gy (+12 Gy for lungs) | Жив Alive |
| 13 | Рак желудка Stomach cancer | 17 | IIA | 1 | 8 | ОРПА/СОРР (2) | 24 | Умер Dead |
| 14 | Рак желудка Stomach cancer | 15 | IIIBE | 3 | 16 | ОРПА/СОРР (6) | 36 | Умер Dead |
| 15 | Рак околоушной слюнной железы Parotid cancer | 10 | IIIBE | 3 | 6 | ОРПА/СОРР (6) | 20 (+ кольцо Вальдейера) 20 (+Waldeyer's ring) | Жив Alive |
| 16 | Рак околоушной слюнной железы Parotid cancer | 16 | IIA | 2 | 19 | ОРПА/СОРР (3) | 20 (+ кольцо Вальдейера) 20 (+Waldeyer's ring) | Жив Alive |
| 17 | Рак верхнедолевого бронха Upper lobe bronchus cancer | 12 | IIIAE | 3 | 5 | ОРПА/СОРР (6) | 20 | Жив Alive |
| 18 | Гепатоцеллюлярный рак печени Hepatocellular liver cancer | 3 | IIIA | 2 | 23 | ОРПА/СОРР (4) | 26 | Жив Alive |
| 19 | Веретенноклеточная недифференцированная саркома мягких тканей Spindle cell undifferentiated soft tissue sarcoma | 17 | IVB | 3 | 19 | ОРПА/СОРР (6) | 30 | Жив Alive |
| 20 | Дерматофибросаркома мягких тканей Dermatofibrosarcoma of soft tissues | 8 | IIIB | 3 | 9 | ОРПА/СОРР (6) | 20 | Жив Alive |
| 21 | Рак почки Kidney cancer | 8 | IIIB | 3 | 19 | ОРПА/СОРР (6) | 20 | Жив Alive |
| 22 | Цистаденома яичника Ovarian cystadenoma | 16 | IIAE | 2 | 1 | ОРПА/СОРР (4) | 20 | Жив Alive |
| 23 | Базальноклеточный рак кожи Basal cell skin cancer | 14 | IIIA | 2 | 14 | ОРПА/СОРР (4) | 20 | Жив Alive |
| 24 | Базальноклеточный рак кожи Basal cell skin cancer | 13 | IIIA | 2 | 23 | ОРПА/СОРР (4) | 26 | Жив Alive |
| 25 | ОМЛ Acute myeloid leukemia (AML) | 14 | IIAE | 2 | 1 | ОРПА/СОРР (4) | 26 | Умер Dead |
| 26 | ОМЛ AML | 17 | IIIBE | 3 | 2 | ОЕРА/СОРР (6) | 20 | Умер Dead |
| 27 | МДС Myelodysplastic syndrome | 16 | IIIB | 2 | 9 | ОРПА/СОРР (5) | 36 | Умер Dead |

ричного РМЖ. РМЖ, по данным различных авторов, наблюдался в среднем через 22 года (диапазон – 14,3–32,1 года) после лечения ЛХ. Факторами риска вторичного РМЖ считаются лечение ЛХ в возрасте от 10 до 19 лет и ЛТ на органы грудной клетки [8, 11]. Нами был выявлен 1 случай вторичного РМЖ, который развился через 17 лет после лечения ЛХ. Пациентка получала ЛТ на область средостения в СОД 20 Гр и ЛТ на область легких в СОД 12 Гр. Учитывая сроки наблюдения за больными, получившими терапию по поводу ЛХ (максимально 25 лет), вероятность выявления вторичного РМЖ в будущем остается довольно высокой.

В нашем исследовании зафиксирован 1 пациент, у которого были выявлены 2 вторичные злокачественные солидные опухоли: дерматофибросаркома мягких тканей и почечно-клеточный рак (светлоклеточная аденокарцинома) – через 9 и 19 лет соответственно после лечения ЛХ. Обе опухоли были локализованы в пределах поля ЛТ. Пациент получил ЛТ в СОД 20 Гр на области средостения, брюшной полости и подвздошные лимфатические узлы.

Развитие 2 опухолей у одного пациента может быть случайным совпадением либо быть связано с генетической предрасположенностью, нарушением функции иммунной системы, влиянием канцерогенных факторов окружающей среды [15].

Заключение

Современные терапевтические подходы к терапии ЛХ у детей учитывают стратификацию по группам риска, которая определяет продолжительность и интенсивность ХТ, дозу облучения, используя для оценки ответа позитронно-эмиссионную томографию, совмещенную с рентгеновской компьютерной

томографией (ПЭТ/КТ) [16]. В Республике Беларусь ПЭТ/КТ стала активно применяться для оценки статуса ремиссии и ответа на терапию у пациентов детского возраста с ЛХ с 2017 г. и была включена в план обязательных обследований на этапах промежуточного контроля. До 2017 г. практически все больные получали ЛТ в рамках протокольного лечения ЛХ. На сегодняшний день при проведении исследований по изучению отдаленных последствий у пациентов с ЛХ важно учитывать этот момент и подходить к анализу дифференцированно. Актуальной является задача снижения интенсивности ПХТ и отказ от ЛТ для пациентов с благоприятным клиническим исходом, использование возможностей современной радиотерапевтической аппаратуры для проведения облучения с минимальным повреждением критических органов. Перспективной является разработка новых схем лечения ЛХ с включением таргетных противоопухолевых препаратов. Генетический скрининг для выявления потенциального риска развития ВО также может способствовать прогрессу в направлении персонализированного лечения ЛХ у детей. Так, например, пациентам с синдромами Ли–Фраумени и Ниймегена следует отказаться от проведения ЛТ в связи с высоким риском развития ВО.

Врачи должны информировать пациентов о возможности поздних осложнений химиолучевой терапии и необходимости регулярного медицинского наблюдения. Информация об отдаленных последствиях лечения требует постоянного обновления и важна в клинической практике. Анализ поздних осложнений позволит оптимизировать методы лечения и обеспечить качество жизни за счет минимизации отдаленных последствий и улучшения качества жизни излеченных пациентов.

ЛИТЕРАТУРА / REFERENCES

- Mauz-Körholz C., Metzger M.L., Kelly K.M., Schwartz C.L., Castellanos M.E., Dieckmann K., Kluge R., Körholz D. Pediatric Hodgkin Lymphoma. *J Clin Oncol.* 2015;33(27):2975–85. doi: 10.1200/JCO.2014.59.4853.
- Беляева Е.С., Сусулева Н.А., Валиев Т.Т. Значение интенсивной химиотерапии для лечения детей с распространенными стадиями лимфомы Ходжкина. *РМЖ. Мать и дитя.* 2020;3(2):149–54. doi: 10.32364/2618-8430-2020-3-2-149-154. [Belyaeva E.S., Susuleva N.A., Valiev T.T. The importance of intensive chemotherapy for advanced Hodgkin lymphoma in children. *Russkiy meditsinskiy zhurnal. Mat' i ditya = Russian Journal of Woman and Child Health.* 2020;3(2):149–54. (In Russ.)].
- Марковец А.Ф., Быданов О.И., Киселёв Л.П. Лимфома Ходжкина у детей и подростков в Республике Беларусь: анализ клинических исходов и выживаемости 606 пациентов за 23-летний период наблюдения. *Вопросы гематологии/онкологии и иммунопатологии в педиатрии.* 2022;21(1):36–41. doi: 10.24287/1726-1708-2022-21-1-36-41. [Markavets A.F., Bydanov O.I., Kisialeu L.P. Hodgkin's lymphoma in children and adolescents in Belarus Republic: 23-year survival rate of 606 pediatric patients. *Voprosy gematologii/onkologii i immunopatologii v pediatrii = Pediatric Hematology/Oncology and Immunopathology.* 2022;21(1):36–41. (In Russ.)].
- Заева Г.Е., Валиев Т.Т., Гавриленко Т.Ф., Моисеенко Е.И., Медведовская Е.Г., Михайлова С.Н., Синягина Ю.В. Отдаленные последствия терапии злокачественных опухолей у детей: 35-летний опыт клинических наблюдений. *Современная онкология.* 2016;18(1):55–60. [Zaeva G.E., Valiev T.T., Gavrilenko T.F., Moiseenko E.I., Medvedovskaya E.G., Mikhailova S.N., Sinyagina Yu.V. Long-term effects of pediatric cancer therapy: 35 years of clinical experience. *Sovremennaya onkologiya = Modern Oncology.* 2016;18(1):55–60. (In Russ.)].
- Behringer K., Josting A., Schiller P., Eich H.T., Bredenfeld H., Diehl V., Engert A.; German Hodgkin Lymphoma Study Group. Solid tumors in patients treated for Hodgkin's disease: a report from the German Hodgkin Lymphoma Study Group. *Ann Oncol.* 2004;15(7):1079–85. doi: 10.1093/annonc/mdh273.
- Bhatia S., Yasui Y., Robison L.L., Birch J.M., Bogue M.K., Diller L., DeLaat C., Fossati-Bellani F., Morgan E., Oberlin O., Reaman G., Ruymann F.B., Tersak J., Meadows A.T.; Late Effects Study Group. High risk of subsequent neoplasms continues with extended follow-up of childhood Hodgkin's disease: report from the Late Effects Study Group. *J Clin Oncol.* 2003;21(23):4386–94. doi: 10.1200/JCO.2003.11.059.
- Bhatia S., Sklar C. Second cancers in survivors of childhood cancer. *Nat Rev Cancer.* 2002;2(2):124–32. doi: 10.1038/nrc722.
- Dörffel W., Riepenhausen M., Lüders H., Brämwig J., Schellong G. Secondary Malignancies Following Treatment for Hodgkin's Lymphoma in Childhood and Adolescence. *Dtsch Arztebl Int.* 2015;112(18):320–8. doi: 10.3238/arztebl.2015.0320.
- O'Brien M.M., Donaldson S.S., Balise R.R., Whittemore A.S., Link M.P. Second malignant neoplasms in survivors of pediatric Hodgkin's lymphoma treated with low-dose radiation and chemotherapy. *J Clin Oncol.* 2010;28(7):1232–9. doi: 10.1200/JCO.2009.24.8062.
- Щербенко О.И., Пархоменко Р.А., Зелинская Н.И. Отдаленные последствия химиолучевого лечения лимфомы Ходжкина у детей и подростков. *Онкология. Журнал им. П.А. Герцена.* 2013;2(3):36–9. [Shcherbenko O.I., Parkhomenko R.A., Zelinskaia N.I. Long-term consequences of chemoradiation treatment for Hodgkin's lymphoma in children and adolescents. *Pediatriya. Zhurnal im. G.N. Speranskogo = P.A. Herzen Journal of Oncology.* 2013;2(3):36–9. (In Russ.)].
- Holmqvist A.S., Chen Y., Teh J.B., Sun C., Birch J.M., van den Bos C., Diller L.R., Dilley K., Ginsberg J., Martin L.T., Nagarajan R., Nathan P.C., Neglia J.P., Terenziani M., Tishler D., Meadows A.T., Robison L.L., Oberlin O., Bhatia S. Risk of solid subsequent malignant neoplasms after childhood Hodgkin lymphoma-Identification of high-risk populations to guide surveillance: A report from the Late Effects Study Group. *Cancer.* 2019;125(8):1373–83. doi: 10.1002/cncr.31807.
- Travis L.B., Ng A.K., Allan J.M., Pui C.-H., Kennedy A.R., Xu X.G., Purdy J.A., Applegate K., Yahalom J., Constine L.S., Gilbert E.S., Boice J.D. Jr. Second malignant neoplasms and cardiovascular disease following radiotherapy. *J Natl Cancer Inst.* 2012;104(5):357–70. doi: 10.1093/jnci/djr533.
- Whatley W.S., Thompson J.W., Rao B. Salivary gland tumors in survivors of childhood cancer. *Otolaryngol Head Neck Surg.* 2006;134(3):385–8. doi: 10.1016/j.otohns.2005.10.022.
- Bhatia S. Therapy-related myelodysplasia and acute myeloid leukemia. *Semin Oncol.* 2013;40(6):666–75. doi: 10.1053/j.seminoncol.2013.09.013.
- Travis L.B., Wahnefried W.D., Allan J.M., Wood M.E., Ng A.K. Aetiology, genetics and prevention of secondary neoplasms in adult cancer survivors. *Nat Rev Clin Oncol.* 2013;10(5):289–301. doi: 10.1038/nrclinonc.2013.41.
- Coyle M., Kostakoglu L., Evens A.M. The evolving role of response-adapted PET imaging in Hodgkin lymphoma. *Ther Adv Hematol.* 2016;7(2):108–25. doi: 10.1177/2040620715625615.

Статья поступила в редакцию: 23.10.2023. Принята в печать: 09.12.2023.

Article was received by the editorial staff: 23.10.2023. Accepted for publication: 09.12.2023.

Эффективность локального лечения на разных стадиях ретинобластомы

А.А. Яровой, Д.П. Володин, В.А. Яровая, А.М. Чочаева

ФГАУ «Национальный медицинский исследовательский центр «Межотраслевой научно-технический комплекс «Микрохирургия глаза» имени академика С.Н. Федорова» Минздрава России; Россия, 127486, Москва, Бескудниковский бул., 59а

Контактные данные: Денис Павлович Володин volodin.den2016@yandex.ru

Актуальность. На сегодняшний день локальные методы занимают важное место в лечении ретинобластомы (РБ). Несмотря на имеющиеся в литературе публикации по локальному лечению, на сегодняшний день нет научных работ по сравнительному анализу его результатов в зависимости от стадии опухолевого процесса.

Цель исследования – оценить эффективность локальных офтальмологических методов лечения РБ на разных стадиях опухолевого процесса.

Материалы и методы. В исследование вошли 274 пациента (357 глаз) с РБ, пролеченных с 2007 по 2022 г. Средний возраст больных на момент лечения составил 15 мес (от 0 до 74 мес), 58 % пациентов ($n = 158$) были мальчики, 42 % ($n = 116$) – девочки. Бинокулярная РБ имела место у 193 (70 %) пациентов, монокулярная – у 81 (30 %). У 59 (22 %) локальное лечение проводилось на единственном глазу. Распределение по стадиям и группам согласно классификации TNM и ABC-классификации РБ было следующим: стадия T1a (группа А) – 74 (21 %) глаза, T1b (группа В) – 122 (34 %), T2a (группа С) – 56 (15 %), T2b (группа D) – 104 (29 %), T3 (группа E) – 3 (1 %) глаза. В качестве локальных офтальмологических методов применялись лазерная термотерапия, криодеструкция и брахитерапия. Срок наблюдения составил от 6 до 158 мес (медиана – 49 мес).

Результаты. Результаты локального лечения оценивались по следующим критериям: локальный контроль над опухолью, осложнения, сохранность глаз, компонентность лечения (количество методов для достижения регрессии опухоли), средние сроки регрессии и выживаемость (общая (ОВ) и безрецидивная (БРВ)). Результаты оценивались как в целом, так и в аспекте сравнительного анализа лечения на разных стадиях опухолевого процесса.

Локального контроля над опухолью удалось достичь в 93 % случаев ($n = 328$), в 7 % ($n = 26$) был отмечен продолженный рост/рецидив опухоли. Осложнения локального лечения наблюдались в 23 % случаев ($n = 82$). Удалось сохранить 329 (93 %) глаз, 25 (7 %) глаз были энуклеированы. Все 3 показателя были достоверны ниже в глазах пациентов с РБ группы D ($p < 0,01$).

При сравнительном анализе эффективности лечения на разных этапах стадия опухоли достоверно оказывала влияние на уровень локального контроля ($p = 0,0012$), процент осложнений ($p = 0,001$) и уровень сохранности глаз ($p < 0,0001$) и не оказывала влияния на сроки регрессии опухоли ($p = 0,3$), компонентность лечения ($p = 0,3$) и показатели ОВ ($p = 0,74$) и БРВ ($p = 0,3$).

Заключение. Локальные методы показали высокую эффективность в лечении РБ. Исходная стадия заболевания имеет большое значение в прогнозировании эффективности лечения. Лечение пациентов с РБ группы D по-прежнему остается трудной задачей, как в аспекте достижения локального контроля, так и сохранения глаза.

Ключевые слова: ретинобластома, локальное лечение, эффективность, стадии, сравнительный анализ

Для цитирования: Яровой А.А., Володин Д.П., Яровая В.А., Чочаева А.М. Эффективность локального лечения на разных стадиях ретинобластомы. Российский журнал детской гематологии и онкологии 2024;11(1):19–26.

Информация об авторах

А.А. Яровой: д.м.н., заведующий отделом офтальмоонкологии и радиологии НМИЦ «МНТК «Микрохирургия глаза» им. акад. С.Н. Федорова, e-mail: yarovoaya@yandex.ru; <https://orcid.org/0000-0003-2219-7054>, SPIN-код: 9401-4489

Д.П. Володин: врач-офтальмолог, аспирант НМИЦ «МНТК «Микрохирургия глаза» им. акад. С.Н. Федорова, e-mail: volodin.den2016@yandex.ru; <https://orcid.org/0000-0002-3660-7803>, SPIN-код: 7404-9620

В.А. Яровая: к.м.н., врач-офтальмолог отдела офтальмоонкологии и радиологии НМИЦ «МНТК «Микрохирургия глаза» им. акад. С.Н. Федорова, e-mail: verandreevna@gmail.com; <https://orcid.org/0000-0001-8937-7450>, SPIN-код: 4000-0180

А.М. Чочаева: врач-офтальмолог, аспирант НМИЦ «МНТК «Микрохирургия глаза» им. акад. С.Н. Федорова, e-mail: chochaevaamina@mail.ru; <https://orcid.org/0000-0002-0072-8275>, SPIN-код: 1637-9792

Вклад авторов

А.А. Яровой: научное и клиническое руководство, участие в концепции лечения, разработка концепции и дизайна статьи, научное редактирование статьи

Д.П. Володин: разработка концепции и дизайна статьи, обзор публикаций по теме статьи, сбор и анализ данных, написание текста рукописи, подготовка списка литературы, составление резюме

В.А. Яровая: разработка концепции и дизайна статьи, сбор и анализ данных

А.М. Чочаева: обзор публикаций по теме статьи, подготовка иллюстративного материала

Local treatment efficacy in different stages of retinoblastoma

A.A. Yarovoy, D.P. Volodin, V.A. Yarovaya, A.M. Chochaeva

National Medical Research Center Academician S.N. Fyodorov Intersectoral Scientific and Technical Complex "Eye microsurgery", Ministry of Health of Russia; 59a Beskudnikovskiy Blvd., Moscow, 127486, Russia

Background. Nowadays local modalities play an important role in retinoblastoma (Rb) treatment. Despite a great number of publications in scientific literature about local treatment there are no scientific works about comparative analysis of treatment results depending on tumor stage.

Purpose of the study – to evaluate the efficacy of local ophthalmological modalities of Rb treatment in different tumor stages.

Materials and methods. The study includes 274 patients (357 eyes) with Rb treated from 2007 to 2022. The mean patients' age at the time of treatment was 15 months (from 0 to 74 months), 58 % patients were male, 42 % – female. 193 (70 %) patients presented with binocular Rb, 81 (30 %) – with monocular. In 59 (22 %) patients local treatment was performed on the single eye. Tumors' distribution by stages was as followed: T1a stage (group A) – 74 (21 %) eyes, T1b (group B) – 122 (34 %) eyes, T2a (group C) – 56 (15 %) eyes, T2b (group D) – 104 (29 %) eyes, T3 (group E) – 3 (1 %) eyes. As local methods thermo-therapy, cryo-therapy and brachy-therapy were applied. The follow-up varied from 6 to 158 months (median – 49 months).

Results. Local treatment modalities were analyzed by following criteria: local tumor control, complications, eye salvage, number of applied treatment modalities, mean regression period and survival (overall and disease-free). Results were analyzed overall and by comparative analysis on different tumor stages.

Local tumor control was achieved in 93 % of cases ($n = 328$), in 7 % ($n = 26$) tumor relapse was observed. Local treatment complications were observed in 23 % of cases ($n = 82$). 329 eyes (93 %) were salvaged, 25 eyes (7 %) were enucleated. All of these criteria were significantly lower in eyes of patients with Rb of group D ($p < 0.01$).

Comparative analysis in different stages showed that tumor stage significantly affected local tumor control ($p = 0.0012$), complications' frequency ($p = 0.001$), eye salvage percentage ($p < 0.0001$) and doesn't affect regression period ($p = 0.3$), number of treatment modalities ($p = 0.3$), overall ($p = 0.74$) and disease-free survival ($p = 0.3$).

Conclusion. Local methods showed high efficacy in Rb treatment. Initial tumor stage is relevant in the prognosis of the treatment efficacy. Treatment of patients with Rb of group D still remains to be challenging in aspects of local tumor control and eye salvage.

Key words: retinoblastoma, local treatment, efficacy, tumor stages, comparative analysis

For citation: Yarovoy A.A., Volodin D.P., Yarovaya V.A., Chochaeva A.M. Local treatment efficacy in different stages of retinoblastoma. Russian Journal of Pediatric Hematology and Oncology. 2024;11(1):19–26.

Information about the authors

A.A. Yarovoy: Dr. of Sci. (Med.), Head of Ocular Oncology and Radiology Department of the National Medical Research Center Academician S.N. Fyodorov Intersectoral Scientific and Technical Complex "Eye microsurgery", Ministry of Health of Russia, e-mail: yarovoyaa@yandex.ru; <https://orcid.org/0000-0003-2219-7054>, SPIN-code: 9401-4489

D.P. Volodin: Ophthalmologist, Postgraduate Student of the National Medical Research Center Academician S.N. Fyodorov Intersectoral Scientific and Technical Complex "Eye microsurgery", Ministry of Health of Russia, e-mail: volodin.den2016@yandex.ru; <https://orcid.org/0000-0002-3660-7803>, SPIN-code: 7404-9620

V.A. Yarovaya: Cand. of Sci. (Med.), Ophthalmologist of Ocular Oncology and Radiology Department of the National Medical Research Center Academician S.N. Fyodorov Intersectoral Scientific and Technical Complex "Eye microsurgery", Ministry of Health of Russia, e-mail: verandreevna@gmail.com; <https://orcid.org/0000-0001-8937-7450>, SPIN-code: 4000-0180

A.M. Chochaeva: Ophthalmologist, Postgraduate Student of the National Medical Research Center Academician S.N. Fyodorov Intersectoral Scientific and Technical Complex "Eye microsurgery", Ministry of Health of Russia, e-mail: chochaevaamina@mail.ru; <https://orcid.org/0000-0002-0072-8275>, SPIN-code: 1637-9792

Authors' contributions

A.A. Yarovoy: scientific and clinical leadership, participation in the treatment concept, concept development and article design, scientific editing of the article
D.P. Volodin: concept development and article design, review of publications on the topic of the article, collection and analysis of the material, writing of the text of the article, preparation of a list of references, composing a resume

V.A. Yarovaya: concept development and article design, data collection and analysis

A.M. Chochaeva: review of publications on the topic of the article, preparation of illustrative material

Конфликт интересов. Авторы заявляют об отсутствии конфликта интересов. / **Conflict of interest.** The authors declare no conflict of interest.

Финансирование. Исследование проведено без спонсорской поддержки. / **Funding.** The study was performed without external funding.

Актуальность

На сегодняшний день лечение ретинобластомы (РБ) включает в себя двухэтапный подход с применением на 1-м этапе системной, а также локальной химиотерапии (ХТ) в целях хеморедукции опухоли с последующим разрушением остаточной опухоли с использованием локальных офтальмологических методов, таких как брахитерапия (БТ), криодеструкция (КД) и транспупиллярная лазерная термотерапия (ТТ) [1–3].

Несмотря на то, что в имеющейся отечественной и зарубежной литературе есть достаточное количество публикаций, посвященных оценке эффективности локальных методов лечения как изолированно, так и в комбинации, в настоящее время нет ни одного исследования, касающегося сравнительной оценки эффективности локального офтальмологического лечения в зависимости от стадии опухолевого процесса, что, безусловно, может иметь влияние на результаты лечения РБ [4–13].

Цель исследования – оценить эффективность локальных офтальмологических методов лечения РБ на разных стадиях опухолевого процесса.

Материалы и методы

Всего в период с 2007 по 2022 г. на базе отдела офтальмоонкологии и радиологии головной организации ФГАУ «НМИЦ «МНТК «Микрохирургия глаза» им. акад. С.Н. Федорова» Минздрава России (г. Москва) с применением локальных офтальмологических методов лечения (БТ, КД и ТТ) пролечены 317 пациентов с РБ, из них у 43 локальное лечение продолжается в настоящий момент либо не было закончено ввиду того, что больные не явились на контрольный осмотр, данные пациенты были исключены из исследования.

В исследование вошли 274 пациента (357 глаз), средний возраст которых на момент лечения составил 15 мес (от 0 до 74 мес), 58 % больных ($n = 158$) были мальчики, 42 % ($n = 116$) – девочки.

Бинокулярная РБ имела место у 193 (70 %) пациентов, у 6 из которых было выявлено метакронное поражение, монокулярная РБ – у 81 (30 %). У 59 (22 %) больных локальное лечение проводилось на единственном глазу.

Распределение по стадиям и группам согласно классификации TNM [14] и ABC-классификации РБ [15] было следующим: T1a стадия (группа А) – 74 (21 %) глаза, T1b (группа В) – 122 (34 %), T2a (группа С) – 56 (15 %), T2b (группа D) – 104 (29 %), T3 (группа E) – 3 (1 %) глаза. Для последующего корректного статистического анализа глаза пациентов с РБ группы E были исключены, учитывая их малое количество ($n = 3$).

В подавляющем большинстве случаев ($n = 252$, 92 %) локальные методы использовались после проведения ХТ (после ее завершения либо в межкурсовом периоде), при этом у 40 % пациентов ($n = 108$) локальным методам предшествовала системная ХТ (от 1 до 10 курсов по схемам VEC, VC, SEC, SVC), у 9 % ($n = 25$) – локальная ХТ: использовались как селективная интраартериальная ХТ (СИАХТ), от 1 до 11 курсов (в среднем – 3 курса; в качестве препаратов применялись мелфалан, топотекан и карбоплатин), так и интравитреальная ХТ (ИВХТ), от 1 до 12 курсов (в среднем – 3 курса; в качестве препаратов использовались мелфалан и топотекан). У 43 % пациентов ($n = 119$) применялось сочетание системной и локальной ХТ.

У 22 (8 %) пациентов с РБ группы А локальные офтальмологические методы использовались в качестве первичного лечения РБ без предшествующей ХТ.

В качестве локальных офтальмологических методов применялись ТТ, КД и БТ.

Лазерная ТТ проводилась с использованием транспупиллярного и транссклерального способов доставки лазерного излучения. Параметры лазерного излучения были следующие: длина волны – 810 нм, диаметр пятна – 1000–1200 мкм, мощность лазер-

ного излучения – от 180 до 850 мВт (медиана (Me) – 400 ± 156 мВт), плотность мощности – от 15 до 75 Вт/см² (Me – $33 \pm 12,5$ Вт/см²). Использовались как аппликационный, так и сканирующий режимы лазерного воздействия.

КД выполнялась по стандартной технологии с использованием крионаконечника диаметром 3–5 мм, двух- или трехкратной экспозицией 60 с по «классической» технологии («замораживание–оттаивание»). В качестве хладагента во всех случаях использовался углекислый газ (-78°C).

Для проведения БТ применяли офтальмоаппликаторы, содержащие изотопы Ru-106 + Rh-106 и Sr-90 + Y-90. При использовании рутениевых офтальмоаппликаторов апикулярная доза варьировалась от 70 до 115 Гр (средняя – 89 Гр), склеральная доза от 132 до 1000 Гр (средняя – 330 Гр). При применении стронциевых офтальмоаппликаторов апикулярная доза составляла от 126 до 180 Гр (средняя – 162 Гр), склеральная доза от 288 до 1123 Гр (средняя – 680 Гр).

Детальная характеристика подходов локального лечения более подробно представлена в ранее проведенных исследованиях [8–10, 16, 17].

Сроки наблюдения в нашем исследовании составили от 6 до 158 мес (Me – 49 мес, в среднем – 53 ± 33 мес).

Статистическая обработка данных проводилась с использованием компьютерных программ MedCalc 19.5.3 и Microsoft Office Excel 2019 и включала в себя методы описательной статистики, анализ выживаемости с помощью метода Каплана–Майера; для проверки достоверности различий между средними рангами двух выборок использовался непараметрический U-критерий Манна–Уитни. Для сравнения качественных признаков между группами использовали критерий χ^2 .

Результаты

Результаты локального лечения оценивались по следующим критериям: локальный контроль над опухолью, осложнения, сохранность глаз, компонентность лечения (количество методов для достижения регрессии опухоли), средние сроки регрессии и выживаемость (общая (ОВ) и безрецидивная (БРВ)). Результаты оценивались как в целом, так и в аспекте сравнительного анализа лечения на разных стадиях опухолевого процесса.

Локальный контроль над опухолью

Локального контроля над опухолью в результате органосохраняющего лечения удалось достичь в 93 % случаев ($n = 328$), при этом в 78 % ($n = 275$) была достигнута клинически полная регрессия опухоли по 1-му (формирование кальцината) или 4-му (формирование плоского хориоретинального рубца) типам, в 15 % случаев ($n = 53$) наблюдалась частичная регрессия опухоли по 2-му типу (частичная регрессия опухоли без формирования кальцината) или по 3-му типу (частичная регрессия опухоли с формированием кальцината).

В 5 % случаев ($n = 19$) был отмечен продолженный рост опухоли на фоне проводимого локального лечения. В 1 наблюдении, учитывая распространение опухоли на диск зрительного нерва, была проведена попытка сохранения глаза с использованием системной ХТ, однако с учетом отсутствия эффекта глаз был удален. В остальных случаях энуклеация была выполнена сразу. В 7 (2 %) глазах был выявлен отдаленный рецидив (в сроки более 12 мес после завершения локального лечения), 6 глаз были успешно пролечены с использованием локальных методов, 1 глаз был энуклеирован в связи с наличием диффузных опухолевых отсеков в передней камере.

Эффективность локального лечения на разных стадиях РБ имела статистически достоверные различия: уровень локального контроля при лечении РБ группы А составил 100 %, группы В – 95 %, группы С – 92 %, группы D – 85 % ($p = 0,0012$, рассчитан по критерию χ^2).

Осложнения локального лечения

Осложнения локального лечения наблюдались в 23 % случаев ($n = 82$) и наиболее часто были представлены постлучевой нейроретинопатией ($n = 35$, 10 %) и геморрагическими осложнениями различной степени выраженности (субретинальными, преретинальными и витреальными кровоизлияниями) ($n = 33$, 9 %). Более редко выявлялись такие осложнения, как катаракта (заднекапсулярная или полная) – в 11 (3 %) случаях, экссудативная отслойка сетчатки ($n = 9$, 2 %), субатрофия глаза ($n = 5$, 1,5 %). Крайне редко (менее чем в 1 % наблюдений) имели место разрыв сетчатки ($n = 1$), витреоретинальные тракции ($n = 3$), атрофия радужки ($n = 4$), увеит ($n = 1$), вторичная глаукома ($n = 2$), кератопатия ($n = 1$).

Частота развития осложнений локального лечения достоверно различалась на глазах с различной стадией опухолевого процесса. Так, при лечении РБ группы А осложнения наблюдались в 10 % случаев, группы В – в 20 %, группы С – в 25 %, группы D – 35 % ($p = 0,001$, рассчитан по критерию χ^2). Кроме того, с помощью метода Каплана–Майера было продемонстрировано, что осложнения достоверно чаще встречаются в глазах, подвергнутых БТ ($p < 0,0001$) (рис. 1), а также частота осложнений достоверно повышается при увеличении количества используемых локальных методов ($p = 0,0009$) (рис. 2).

Сохранность глаз

В результате лечения удалось сохранить 329 (93 %) глаз, 25 (7 %) глаз были энуклеированы по причине продолженного роста опухоли – 20 либо из-за невозможности визуального контроля за состоянием глазного дна и опухоли – 5.

Уровень сохранности глаз также достоверно отличался в зависимости от стадии опухолевого процесса. При локальном лечении РБ группы А удалось сохранить 100 % глаз, высокий процент сохраненных глаз также отмечался и при лечении РБ группы В (96 %) и группы С (98 %), в то время как при лечении РБ группы D он был достоверно ниже и состав-

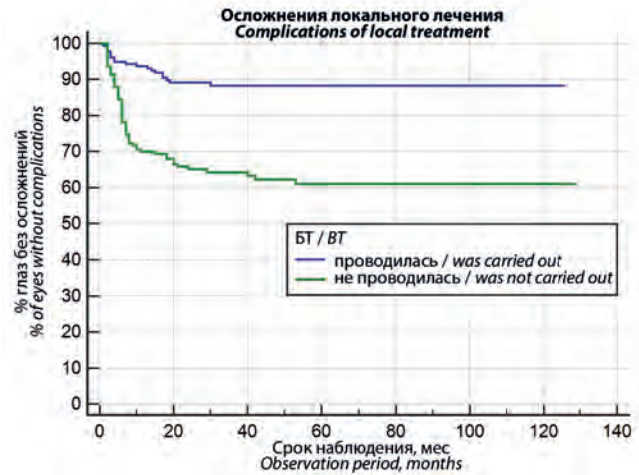


Рис. 1. Взаимосвязь частоты осложнений локального лечения с проведением БТ ($p < 0,0001$)

Fig. 1. Relationship between the frequency of local treatment complications and brachytherapy (BT) ($p < 0.0001$)

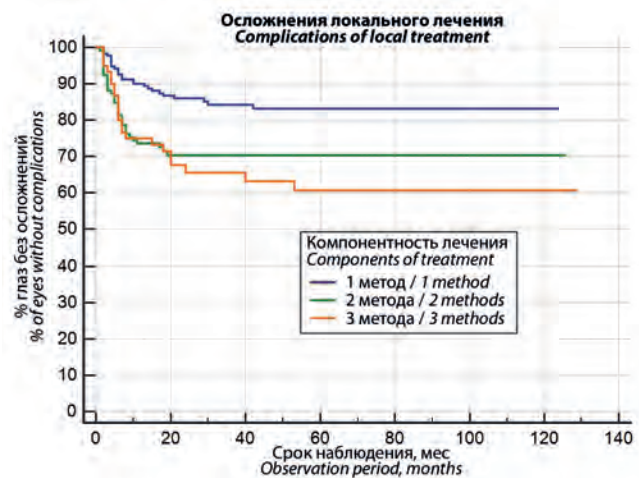


Рис. 2. Взаимосвязь частоты осложнений локального лечения с количеством применяемых методов ($p = 0,0009$)

Fig. 2. Relationship between the frequency of local treatment complications and number of treatment modalities ($p = 0.0009$)

вил 82 % ($p < 0,0001$, рассчитан по критерию χ^2). Также с помощью метода Каплана–Майера было продемонстрировано, что сохранность глаз во времени также имела статистически достоверные различия в зависимости от стадии ($p = 0,0012$) (рис. 3).

Компонентность лечения

Компонентность лечения оценивалась по количеству локальных методов, необходимых для достижения регрессии опухоли. Всего для достижения локального контроля над опухолью один метод локального лечения требовался в 49 % случаев ($n = 174$). Как правило, в качестве монотерапии использовалась лазерная ТТ ($n = 131$, 37 %), реже применялись БТ ($n = 37$, 10 %) и КД ($n = 7$, 2 %). Два метода лечения были необходимы для достижения локального контроля в 34 % случаев ($n = 120$): БТ + ТТ ($n = 71$, 20 %), КД + ТТ ($n = 39$, 11 %), БТ + КД ($n = 10$, 3 %). Все 3 локальных метода (БТ + КД + ТТ) требовались в 17 % случаев ($n = 60$) (рис. 4a).

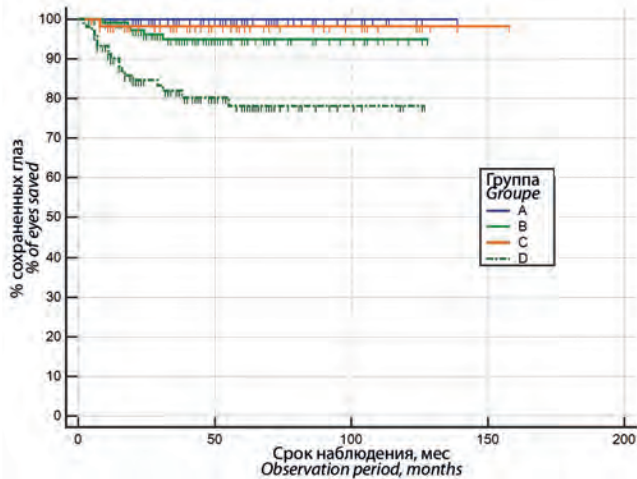


Рис. 3. Сохранность глаз в зависимости от стадии опухоли ($p < 0,0001$)
Fig. 3. Eye salvage depending on the tumor stage ($p < 0,0001$)

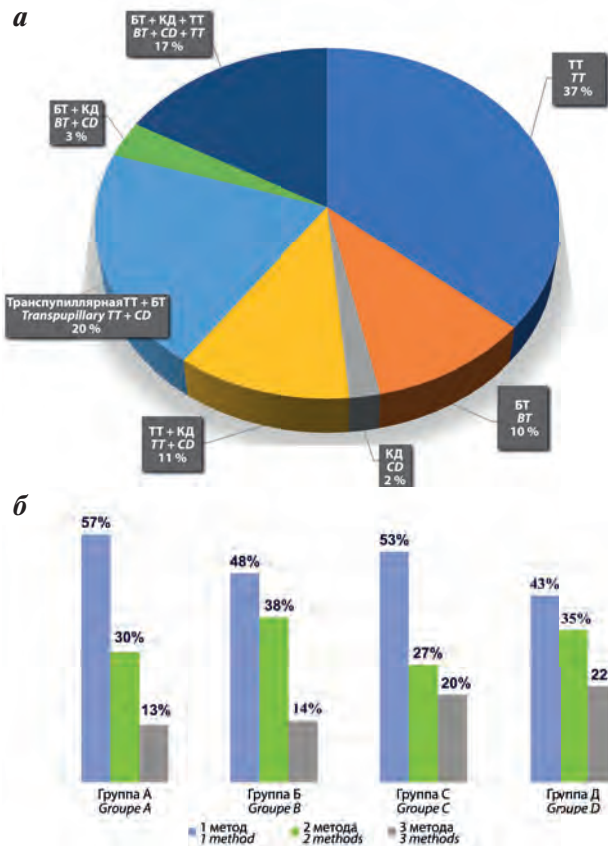


Рис. 4. Количество применяемых методов лечения: а – в целом; б – в зависимости от стадии опухоли
Fig. 4. Number of treatment modalities: а – overall; б – depending on the tumor stage

Компонентность локального лечения различалась в зависимости от стадии: при лечении РБ группы А 1 метод использовался в 57 % случаев, 2 – в 30 %, 3 – в 13 %; при лечении РБ группы В: 1 метод – в 48 % наблюдений, 2 – в 38 %, 3 – в 14 %; при лечении РБ группы С: 1 метод – в 53 % случаев, 2 – в 27 %, 3 – в 20 %; при лечении РБ группы D: 1 метод – в 43 %, 2 – в 35 %, 3 – в 22 % (рис. 4б). Несмотря на имеющиеся различия, они не были статистически значимыми ($p = 0,3$, рассчитан по критерию χ^2).

Сроки регрессии опухоли

Средний срок регрессии после локального лечения в целом составил $13,5 \pm 14$ мес (от 2 до 118 мес). Что же касается сроков регрессии опухоли при лечении на разных стадиях РБ, то в глазах с РБ группы А он составил $12 \pm 12,8$ мес (от 2 до 56 мес), с РБ группы В – $12,7 \pm 15,5$ мес (от 2 до 118 мес), с РБ группы С – $12,8 \pm 11,2$ мес (от 2 до 50 мес), с РБ группы D – 15 ± 14 мес (от 2 до 118 мес). При этом необходимо отметить, что средние сроки регрессии при сравнительном анализе как между ранними (А и В) и поздними (С и D) стадиями ($p = 0,33$, рассчитан по непараметрическому критерию Манна–Уитни), так и при сравнении между собой не имели статистически достоверных различий ($p = 0,3$, рассчитан по критерию Краскела–Уоллиса).

Выживаемость пациентов

Из 274 пациентов, которые вошли в данное исследование, 270 (99 %) живы, 4 умерли (3 больных – с трилатеральной РБ с прогрессией по центральной нервной системе, 1 пациент – с вторичной радиоиндуцированной опухолью после дистанционной лучевой терапии (ДЛТ) – эстезионейробластомой). Трех- и 5-летняя ОВ, рассчитанные методом Каплана–Майера, составили 98 % (рис. 5), 3- и 5-летняя БРВ – 95,5 % (рис. 6). Важно отметить, что при оценке ОВ методом Каплана–Майера достоверных различий в выживаемости при лечении пациентов с различными стадиями выявлено не было: 3- и 5-летняя ОВ составили 98 % у пациентов с РБ группы А, 97 % – с РБ группы В, 100 % – с РБ группы С, 96,5 % – с РБ группы D ($p = 0,74$).

Аналогичным образом было показано, что достоверных различий в уровне БРВ на разных стадиях не отмечалось: 3- и 5-летняя БРВ у пациентов с РБ группы А составили 98 %, с РБ группы В – 96 % и 95 % соответственно, с РБ группы С – 98 %, с РБ группы D – 93,5 % ($p = 0,3$, рассчитан методом Каплана–Майера).

Обсуждение

Лечение РБ на сегодняшний день имеет органосохраняющую направленность и включает в себя применение ХТ, локальных офтальмологических методов и в ряде случаев, лучевой терапии. Современный уровень развития ХТ позволил добиться высоких показателей ОВ в развитых странах, которые составляют от 95 до 99 % [18]. Вместе с тем вопрос сохранения глаза, в особенности при развитых стадиях опухолевого процесса, является весьма сложным и актуальным и зачастую требует применения локальных офтальмологических методов лечения. Так, по данным J.H. Francis et al., потребность в локальных методах составляет 54 % [19], что подтверждает их незаменимую роль в структуре органосохраняющего лечения РБ.

Важно подчеркнуть, что количество публикаций в отечественной и зарубежной литературе, посвященных вопросу локального лечения РБ, невелико, при этом большая часть публикаций посвящена либо

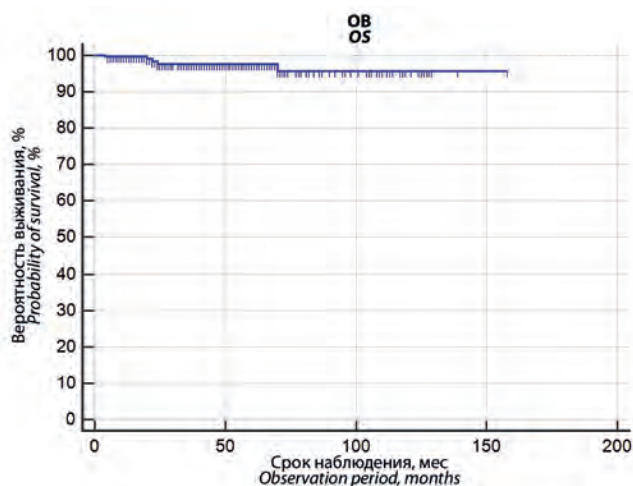


Рис. 5. Кривая ОВ пациентов

Fig. 5. Patient OS curve

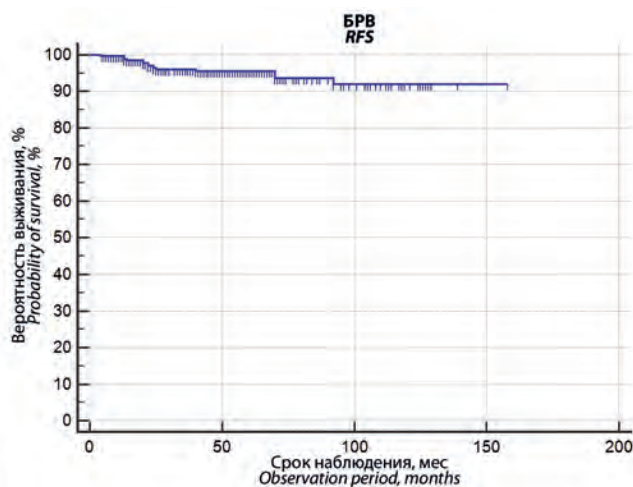


Рис. 6. Кривая БРВ пациентов

Fig. 6. Patient RFS curve

оценке эффективности каждого локального метода в отдельности, либо оценке локального лечения на фоне или после проводимой ХТ [4–13]. Кроме того, сравнительный анализ эффективности локального лечения в зависимости от стадии опухолевого процесса ранее не проводился. Опубликованные в зарубежной литературе работы посвящены либо оценке выживаемости в зависимости от гистологической стадии опухоли после энуклеации, либо анализу сохранности глаз и выживаемости после органосохраняющего лечения, причем большая часть данных публикаций опубликована в эру системной ХТ и/или ДЛТ [5, 20–23].

Целью нашего исследования было провести оценку эффективности терапии, а также локальной и системной безопасности локальных офтальмологических методов лечения РБ на разных стадиях опухолевого процесса согласно международной классификации по группам (АВС) и классификации TNM [14, 15]. Чтобы всесторонне оценить результаты локального лечения нами были проанализированы локальный контроль

над опухолью, процент осложнений, сохранность глаз, компонентность лечения, сроки регрессии опухоли, ОВ и БРВ, которые оценивались как в целом, так и в аспекте сравнительного анализа на разных стадиях опухолевого процесса.

В результате проведения локального лечения нами были отмечены высокие показатели локального контроля (93 %), однако стадия опухоли достоверно оказывала влияние на эффективность локального лечения. При этом процент локального контроля достоверно снижался по мере более развитой стадии с наименьшим уровнем локального контроля на глазах с РБ группы D, составившим 85 %. Процент осложнений локального лечения также достоверно различался на глазах с различной стадией опухолевого процесса с увеличением частоты осложнений на глазах с более развитой стадией. Наибольший процент осложнений на глазах с РБ группы D, связь осложнений с БТ и количеством применяемых методов являются ожидаемым и закономерным явлением.

В результате проведения локального лечения нам также удалось добиться высокого показателя сохранности глаз (93 %) с 3- и 5-летним уровнем, равным 92 % и 91,5 % соответственно, что превосходит данные зарубежной литературы, однако важно отметить, что данное исследование посвящено результатам именно локального офтальмологического лечения и не учитывает данные пациентов, у которых применялась только ХТ [5, 23]. Что же касается сохранности глаз на разных стадиях, при лечении глаз с РБ групп А, В и С отмечался весьма высокий процент сохраненных глаз (96–100 %), в то время как при РБ группы D он был существенно и достоверно ниже (82 %), что свидетельствует о том, что, несмотря на все успехи в развитии лечения РБ, терапия пациентов с РБ группы D по-прежнему является трудной задачей, сопряжена с большим процентом осложнений и более низким показателем локального контроля, что подтверждает ранее опубликованные данные [24]. Подобный анализ ранее проводился С.Л. Shields et al., по результатам которого авторы свидетельствуют о более высоком уровне сохранности глаз на стадиях I–IV по классификации Reese–Ellsworth (85 %) по сравнению с РБ стадии V, при лечении которой этот показатель составил 47 % [5]. В нашем исследовании мы не включали пациентов с РБ группы E в сравнительный анализ, учитывая их малое число, а также необходимость индивидуального подхода в каждом конкретном случае при решении вопроса о сохранении глаза, однако больший процент энуклеаций у пациентов с РБ группы D свидетельствует о том, что исходная стадия опухоли по-прежнему остается значимым фактором, влияющим на успех лечения.

В нашем исследовании мы не получили достоверных различий в зависимости от стадии опухоли при оценке таких показателей, как сроки регрессии, компонентность лечения, ОВ и БРВ. Их отсутствие

в выживаемости пациентов объясняется современным уровнем развития ХТ, а также успехами в развитии локальных методов лечения. Полученные результаты сравнения количества методов лечения, необходимых для достижения регрессии опухоли при той или иной стадии, можно объяснить возможностью развития мультифокального поражения, в том числе и на периферии глазного дна, при любой стадии опухолевого процесса, что зачастую требует многократного применения нескольких локальных методов, что и объясняет отсутствие значимых различий как в сроках регрессии, так и в компонентности лечения на разных стадиях заболевания. При этом в нашем исследовании впервые проведена оценка сроков регрессии опухоли как для локального лечения в целом, так и в зависимости от стадии. Ранее в зарубежной литературе проводилась только оценка лечения в зависимости от типов регрессии опухоли, но не в зависимости от сроков регрессии [25].

Таким образом, наше исследование показало результаты, свидетельствующие о том, что стадия опухолевого процесса достоверно оказывает влияние

на уровень локального контроля ($p = 0,0012$), процент осложнений ($p = 0,001$) и уровень сохранности глаз ($p < 0,0001$) и не оказывает влияния на сроки регрессии опухоли ($p = 0,3$), компонентность лечения ($p = 0,3$) и показатели ОВ ($p = 0,74$) и БРВ ($p = 0,3$), что необходимо учитывать в офтальмоонкологической практике при лечении детей с РБ.

Заключение

Локальные офтальмологические методы показали высокую эффективность в терапии РБ, тем самым доказав, что их применение является необходимой и эффективной составляющей в системе органосохраняющего лечения заболевания и нередко — единственной возможностью сохранить глаз. Исходная стадия РБ имеет большое значение в прогнозировании не только эффективности, но также и локальной безопасности применения локального офтальмологического лечения. Терапия пациентов с РБ группы D по-прежнему остается трудной задачей как в аспекте достижения локального контроля, так и сохранения глаза.

ЛИТЕРАТУРА / REFERENCES

- Chantada G.L., Fandino A.C., Raslawski E.C., Manzitti J., de Dávila M.T., Casak S.J., Scopinaro M.J., Schwartzman E. Experience with chemoreduction and focal therapy for intraocular retinoblastoma in a developing country. *Pediatr Blood Cancer*. 2005;44(5):455–60. doi: 10.1002/pbc.20259.
- Sohajda Z., Damjanovich J., Ba E., Kiss C. Combined local treatment and chemotherapy in the management of bilateral retinoblastomas in Hungary. *J Pediatr Hematol Oncol*. 2006;28(6):399–401. doi: 10.1097/00043426-200606000-00016.
- Поляков В.Г. Клинические рекомендации «Интраокулярная ретинобластома». Министерство здравоохранения Российской Федерации, 2017. [Polyakov V.G. Clinical Recommendations “Intraocular retinoblastoma”. Ministry of Health of the Russian Federation, 2017. (In Russ.)].
- Яровой А.А., Ушакова Т.Л., Поляков В.Г., Булгакова Е.С., Криво-вяз О.С., Горовцова О.В. Результаты локального лечения ретинобластомы при недостаточной эффективности полихимиотерапии. *Офтальмохирургия*. 2014;(1):79–84. [Yarovoy A.A., Ushakova T.L., Polyakov V.G., Bulgakova E.S., Krivoviyaz O.S., Gorovtsova O.V. Results of local treatment of retinoblastoma after polychemotherapy. *Oftal'mokhirurgiya = Fyodorov Journal of Ophthalmic Surgery*. 2014;(1):79–84. (In Russ.)].
- Shields C.L., Honavar S.G., Meadows A.T., Shields J.A., Demirci H., Singh A., Friedman D.L., Naduvilath T.J. Chemoreduction plus focal therapy for retinoblastoma: factors predictive of need for treatment with external beam radiotherapy or enucleation. *Am J Ophthalmol*. 2002;133(5):657–64. doi: 10.1016/s0002-9394(02)01348-x.
- Desjardins L., Chefchaoui M.C., Lumbroso L., Levy C., Asselain B., Bours D., Vedrenne J., Zucker J.M., Doz F. Functional results after treatment of retinoblastoma. *J AAPOS*. 2002;6(2):108–11. doi: 10.1067/mpa.2002.121451.
- Shields C.L., Santos M.C.M., Diniz W., Gündüz K., Mercado G., Cater J.R., Shields J.A. Thermotherapy for Retinoblastoma. *Arch Ophthalmol*. 1999;117(7):885–93. doi: 10.1001/archophth.117.7.885.
- Яровой А.А., Володин Д.П., Яровая В.А., Ушакова Т.Л., Котова Е.С., Чочаева А.М., Поляков В.Г. Лазерная транспупиллярная термотерапия ретинобластомы. *Российский журнал детской гематологии и онкологии*. 2021;8(3):43–9. doi: 10.21682/2311-1267-2021-8-3-43-49. [Yarovoy A.A., Volodin D.P., Yarovaya V.A., Ushakova T.L., Kotova E.S., Chochayeva A.M., Polyakov V.G. Transpupillary laser thermotherapy of retinoblastoma. *Rossiyskiy zhurnal detskoy gematologii i onkologii = Russian Journal of Pediatric Hematology and Oncology*. 2021;8(3):43–9. (In Russ.)].
- Яровой А.А., Володин Д.П., Яровая В.А., Ушакова Т.Л., Котова Е.С., Чочаева А.М. Криодеструкция ретинобластомы: 13-летний опыт применения. *Российский журнал детской гематологии и онкологии*. 2022;9(3):48–55. doi: 10.21682/2311-1267-2022-9-3-48-55. [Yarovoy A.A., Volodin D.P., Yarovaya V.A., Ushakova T.L., Kotova E.S., Chochayeva A.M. Cryotherapy of retinoblastoma: 13-years' experience. *Rossiyskiy zhurnal detskoy gematologii i onkologii = Russian Journal of Pediatric Hematology and Oncology*. 2022;9(3):48–55. (In Russ.)].
- Яровой А.А., Яровая В.А., Котова Е.С., Ушакова Т.Л., Голанов А.В., Чочаева А.М., Володин Д.П., Поляков В.Г. Брахитерапия ретинобластомы: результаты 13 лет применения. Злокачественные опухоли. 2021;11(2):5–12. doi: 10.18027/2224-5057-2021-11-2-5-12. [Yarovoy A.A., Yarovaya V.A., Kotova E.S., Ushakova T.L., Golanov A.V., Chochayeva A.M., Volodin D.P., Polyakov V.G. Brachytherapy of retinoblastoma: 13-years' experience. *Zlokachestvennyye opukholi = Malignant Tumors*. 2021;11(2):5–12. (In Russ.)].
- Shields J.A., Shields C.L., De Potter P. Cryotherapy for retinoblastoma. *Int Ophthalmol Clin*. 1993;33(3):101–5. doi: 10.1097/00004397-199303330-00015.
- Shields C.L., Shields J.A., De Potter P., Minelli S., Hernandez C., Brady L.W., Cater J.R. Plaque radiotherapy in the management of retinoblastoma: use as a primary and secondary treatment. *Ophthalmology*. 1993;100(2):216–24. doi: 10.1016/s0161-6420(93)31667-2.
- Abouzeid H., Moeckli R., Gaillard M.C., Beck-Popovic M., Pica A., Zografos L., Balmer A., Pampallona S., Munier F.L. (106)Ruthenium brachytherapy for retinoblastoma. *Int J Radiat Oncol Biol Phys*. 2008;71(3):821–8. doi: 10.1016/j.ijrobp.2007.11.004.
- TNMS: The updated TNM classification for retinoblastoma. *Community Eye Health*. 2018;31(101):34. PMID: 29915471.
- Shields C.L., Mashayekhi A., Au A.K., Czyz C., Leahey A., Meadows A.T., Shields J.A. The International Classification of Retinoblastoma predicts chemoreduction success. *Ophthalmology*. 2006;113(12):2276–80. doi: 10.1016/j.opthta.2006.06.018.
- Яровой А.А., Володин Д.П., Логинов Р.А. Первый опыт транссклеральной лазерной термотерапии ретинобластомы. *Офтальмохирургия*. 2023;(1):18–24. doi: 10.25276/0235-4160-2023-1-18-24. [Yarovoy A.A., Volodin D.P., Loginov R.A. First experience of transscleral thermotherapy of retinoblastoma. *Oftal'mokhirurgiya = Fyodorov Journal of Ophthalmic Surgery*. 2023;(1):18–24. (In Russ.)].
- Котова Е.С., Яровой А.А., Голанов А.В., Ушакова Т.Л., Яровая В.А. Многопольная брахитерапия мультифокальной ретинобластомы. *Вопросы онкологии*. 2022;68(4):481–8. doi: 10.37469/0507-3758-2022-68-4-481-488. [Kotova E.S., Yarovoy A.A., Golanov A.V., Ushakova T.L., Yarovaya V.A. Multi-field brachytherapy of multifocal retinoblastoma. *Voprosy onkologii = Problems in Oncology*. 2022;68(4):481–8. (In Russ.)].
- Fabian I.D., Abdallah E., Abdullahi S.U., Abdulqader R.A., Boubacar S.A., Ademola-Popoola D.S., Adio A., Afshar A.R., Aggarwal P., Aghaji A.E., Ahmad A. Global retinoblastoma presentation and analysis by national income level. *JAMA Oncol*. 2020;6(5):685–95. doi: 10.1001/jamaoncol.2019.6716.
- Francis J.H., Levin A.M., Zabor E.C., Gobin Y.P., Abramson D.H. Ten-year experience with ophthalmic artery chemosurgery: ocular and recurrence-free survival. *PLoS One*. 2018;13(5):e0197081. doi: 10.1371/journal.pone.0197081.
- Schwartzman E., Chantada G., Fandiño A., De Dávila M.T., Raslawski E., Manzitti J. Results of a stage-based protocol for the treatment of retinoblastoma. *J Clin Oncol*. 1996;14(5):1532–6. doi: 10.1200/JCO.1996.14.5.1532.
- Howarth C., Meyer D., Hustu H.O., Johnson W.W., Shanks E., Pratt C. Stage-related combined modality treatment of retinoblastoma. Results of a prospective study. *Cancer*. 1980;45(5):851–8. doi: 10.1002/1097-0142(19800301)45:5<851::AID-CNCR2820450505>3.0.CO;2-P.
- Yousef Y., Mahameed I., Mehyar M., Barham R., Nazzal R.M. External Beam radiation therapy for retinoblastoma resistant to Chemotherapy and Focal treatment: outcome and predictive Factors. *J Clin Exp Oncol*. 2015;4(2):2–6. doi: 10.4172/2324-9110.1000140.
- Naseripour M., Nazari H., Bakhtiari P., Modarreszadeh M., Vosough P., Ansari M.R., Ahadian A. Outcomes and Prognosis of Treatment for Retinoblastoma with Primary Chemotherapy and Focal Treatment. *J Ophthalmol*. 2008;14(1):3–9. PMID: 165142.
- Scelfo C., Francis J.H., Khetan V., Jenkins T., Marr B., Abramson D.H., Shields C.L., Pe'er J., Munier F., Berry J., Harbour J.W. An international survey of classification and treatment choices for group D retinoblastoma. *Int J Ophthalmol*. 2017;10(6):961. doi: 10.18240/ijo.2017.06.20.
- Shields C.L., Palamar M., Sharma P., Ramasubramanian A., Leahey A., Meadows A.T., Shields J.A. Retinoblastoma regression patterns following chemoreduction and adjuvant therapy in 557 tumors. *Arch Ophthalmol*. 2009;127(3):282–90. doi: 10.1001/archophthol.2008.626.

Статья поступила в редакцию: 11.01.2024. Принята в печать: 05.02.2024.

Article was received by the editorial staff: 11.01.2024. Accepted for publication: 05.02.2024.

Пункционная чрескожная эндоскопическая гастростомия как малоинвазивный и наиболее эффективный способ длительной нутритивной поддержки у детей с онкологическими заболеваниями (одноцентровое исследование)

В.В. Лозовая¹, О.А. Гусарова², Н.В. Матинян¹, А.О. Туманян¹, Е.И. Белоусова¹, О.А. Малихова^{3,4}

¹ФГБУ «Национальный медицинский исследовательский центр онкологии имени Н.Н. Блохина» Минздрава России; Россия, 115522, Москва, Каширское шоссе, 23;

²ГБУЗ «Московский клинический научный центр имени А.С. Логинова Департамента здравоохранения города Москвы»; Россия, 111123, Москва, шоссе Энтузиастов, 86;

³Клиника «Hadassah Medical Moscow»; Россия, 121205, Москва, территория инновационного центра «Сколково», Большой бул., 46, стр. 1;

⁴ФГБОУ ДПО «Российская медицинская академия непрерывного профессионального образования» Минздрава России; Россия, 125993, Москва, ул. Баррикадная, 2/1, стр. 1

Контактные данные: Валерия Витальевна Лозовая lera.lozovaya@bk.ru

Введение. Нутритивная поддержка (НП) у детей с недостаточной массой тела, страдающих онкологическими заболеваниями, является важным аспектом поддержания роста и развития ребенка. Оптимальным методом непродолжительного нутритивного питания служит эндоскопически-ассистированная установка назоинтестинального зонда. Проведение чрескожной эндоскопической гастростомии (ЧЭГ) является методом малоинвазивного хирургического вмешательства у детей, нуждающихся в длительной НП. В отличие от установки назоинтестинального зонда и лапароскопического метода установки гастростом ЧЭГ характеризуется меньшим числом осложнений, легкостью и быстротой установки и удаления гастростом, а также лучшей социальной адаптацией пациентов ввиду простоты ухода.

Цель исследования – представить опыт проведения ЧЭГ и установки назоинтестинального зонда для проведения НП и спектр осложнений ЧЭГ и зондов у детей с онкологическими заболеваниями на основании опыта ФГБУ «НМИЦ онкологии им. Н.Н. Блохина» Минздрава России.

Материалы и методы. В ретроспективном исследовании, проведенном на базе ФГБУ «НМИЦ онкологии им. Н.Н. Блохина» Минздрава России в период с января по декабрь 2022 г., были проанализированы результаты эндоскопической диагностики и лечения 38 (100 %) детей с онкологическими заболеваниями, требующих НП. В 1-ю группу были включены пациенты (n = 16; 40,1 %), нуждающиеся в длительной НП (> 6 нед), во 2-ю (n = 22; 59,9 %) – в непродолжительной НП (< 6 нед). На 1-м этапе всем больным была выполнена эзофагогастродуоденоскопия в целях определения возможности и способа осуществления ЧЭГ в 1-й группе пациентов и для установки назогастрального или назоюнального зонда детям во 2-й группе. На 2-м этапе пациентам из 1-й группы проводилась ЧЭГ методами PULL и PUSH (в модификации Russell).

Результаты. Первую группу исследования составили пациенты с онкологическими заболеваниями (n = 13; 34,2 %) в возрасте от 4 месяцев до 17 лет (медиана возраста – 8,5 года), которым была выполнена ЧЭГ PUSH- (в модификации Russell) (n = 8; 61,5 %) и PULL- (n = 5; 38,5 %) методами. У 3 больных проведение ЧЭГ было сопряжено с высоким риском осложнений – обтурация выходного отдела желудка интрагастральной частью гастростомы, перфорация печени и толстой кишки, в связи с чем им была выполнена эндоскопически-ассистированная установка назоюнальных зондов.

Основными показаниями для ЧЭГ являлись необходимость в длительной (> 6 нед) НП (n = 13; 34,2 %) и невозможность самостоятельного питания (n = 13; 34,2 %). Корреляции между локализацией первичного опухолевого очага и методом ЧЭГ (p > 0,05) отмечено не было (n = 13; 34,2 %). В 5,3 % наблюдений (n = 2) установке гастростомы предшествовало длительное (> 42 дней) функционирование назоинтестинального зонда. Развития интра- и послеоперационных осложнений (медиана наблюдения – 60 дней) в группе пациентов, перенесших ЧЭГ (n = 13; 34,2 %), отмечено не было. Вторую группу исследования составили пациенты (n = 25; 65,8 %), которым в 100 % наблюдений был установлен назоинтестинальный зонд для проведения НП в течение 7–30 дней (средняя продолжительность составила 18,5 дня), из которых в 45,4 % наблюдений были отмечены такие осложнения, как миграция зонда в просвет желудка (n = 4; 18,2 %), эрозивно-язвенные изменения с формированием пролежней слизистой оболочки пищевода (n = 3; 13,6 %), желудка (n = 2; 9,1 %) и 12-перстной кишки (n = 1; 4,5 %).

Заключение. Энтеральное зондовое питание является безопасным и эффективным способом непродолжительной НП онкологических пациентов детского возраста, однако оно может быть сопряжено с наличием эстетического дискомфорта, самопроизвольным извлечением зонда и рядом осложнений. ЧЭГ служит методом выбора при необходимости длительной НП пациентов в возрасте до 18 лет, характеризуется минимальной инвазивностью и безопасностью вмешательства, а также легкостью ухода, замены и удаления гастростомических трубок.

Ключевые слова: нутритивная поддержка, чрескожная эндоскопическая гастростомия, назогастральный зонд, эндоскопия, дети

Для цитирования: Лозовая В.В., Гусарова О.А., Матинян Н.В., Туманян А.О., Белоусова Е.И., Малихова О.А. Пункционная чрескожная эндоскопическая гастростомия как малоинвазивный и наиболее эффективный способ длительной нутритивной поддержки у детей с онкологическими заболеваниями (одноцентровое исследование). Российский журнал детской гематологии и онкологии. 2024;11(1):27–35.

Информация об авторах

В.В. Лозовая: врач-эндоскопист эндоскопического отделения НИИ клинической онкологии им. Н.Н. Трапезникова НИИЦ онкологии им. Н.Н. Блохина, e-mail: lera.lozovaya@bk.ru; <https://orcid.org/0000-0001-6262-7763>

О.А. Гусарова: врач-эндоскопист отделения диагностической эндоскопии МКНЦ им. А.С. Логинова, e-mail: o.a.gusarova@mail.ru; <https://orcid.org/0000-0001-6179-1115>

Н.В. Матинян: д.м.н., заведующая отделением анестезиологии-реанимации и интенсивной терапии НИИ детской онкологии и гематологии им. акад. РАМН Л.А. Дурнова НИИЦ онкологии им. Н.Н. Блохина, e-mail: n9031990633@yandex.ru; <https://orcid.org/0000-0001-7805-5616>, AuthorID: 884136, SPIN-код: 9829-6657

А.О. Туманян: д.м.н., старший научный сотрудник научно-консультативного отделения НИИ клинической онкологии им. Н.Н. Трапезникова НИИЦ онкологии им. Н.Н. Блохина, e-mail: tumanyan.armen.o@yandex.ru; <https://orcid.org/0000-0001-5863-5197>

Е.И. Белоусова: к.м.н., врач-анестезиолог-реаниматолог отделения анестезиологии-реанимации и интенсивной терапии НИИ детской онкологии и гематологии им. акад. РАМН Л.А. Дурнова НИИЦ онкологии им. Н.Н. Блохина, e-mail: moyra_526@mail.ru; <https://orcid.org/0000-0001-9602-3052>, AuthorID: 1118849, SPIN-код: 8936-8053

О.А. Малихова: д.м.н., врач-эндоскопист клиники «Hadassah Medical Moscow», профессор кафедры онкологии и паллиативной медицины РМАНПО, e-mail: malikhova@inbox.ru; <https://orcid.org/0000-0003-0829-7809>

Вклад авторов

Все авторы в равной степени внесли свой вклад в рукопись, рассмотрели ее окончательный вариант и дали согласие на публикацию.

Percutaneous endoscopic gastrostomy as a minimally invasive and most effective method of long-term nutritional support in children with cancer (single-center study)

V.V. Lozovaya¹, O.A. Gusarova², N.V. Matinyan¹, A.O. Tumanyan¹, E.I. Belousova¹, O.A. Malikhova^{3,4}

¹N.N. Blokhin National Medical Research Centre of Oncology, Ministry of Health of Russia; 23 Kashirskoe Shosse, Moscow, 115522, Russia;

²Moscow Clinical Scientific Center named after A.S. Loginov, Department of Health in Moscow; 86 Shosse Entuziastov, Moscow, 111123, Russia; ³Clinic “Hadassah Medical Moscow”; Bldg. 1, 46 Bolshoi Blvd., Skolkovo Innovation Center, Moscow, 121205, Russia; ⁴Russian Medical Academy of Continuous Professional Education, Ministry of Health of Russia; Bldg. 1, 2/1 Barrikadnaya St., Moscow, 125993, Russia

Background. Nutritional support (NS) in children suffering from cancer and underweight is an important aspect of maintaining the growth and development of the child. The optimal method of short-term NS is endoscopically-assisted installation of a nasointestinal tube. Percutaneous endoscopic gastrostomy (PEG) is a minimally invasive surgical procedure for children who require long-term NS. Unlike the installation of a nasointestinal tube and the laparoscopic method of gastrostomy installation, PEG is characterized by a lower number of complications, ease and speed of installation and removal of gastrostomies, as well as better social adaptation of patients due to ease of care.

Purpose of the study – to present the experience of performing PEG and installing a nasointestinal tube for NS and the range of complications of PEG and tubes in children with cancer based on the experience of the N.N. Blokhin National Medical Research Center of Oncology, Ministry of Health of Russia.

Materials and methods. In a retrospective study conducted at the N.N. Blokhin National Medical Research Center of Oncology, Ministry of Health of Russia in the period from January to December 2022, the results of endoscopic diagnosis and treatment of 38 (100 %) children with cancer requiring long-term NS were analyzed. The first group included patients (n = 16; 40.1 %) requiring long-term NS (> 6 weeks), the second (n = 22; 59.9 %) – short-term NS (< 6 weeks). At the first stage, all patients underwent esophagogastroduodenoscopy to determine the possibility and method of performing PEG in the first group of patients and to install a nasogastric or nasojejunal tube in patients in the second group. At the second stage, patients from the first group underwent PEG using methods PULL and PUSH (in Russell modification).

Results. The first group of the study consisted of patients with cancer (n = 13; 34.2 %), aged from 4 months to 17 years (median age – 8.5 years), who underwent PEG PUSH (in Russell modification) (n = 8; 61.5 %) and PULL methods (n = 5; 38.5 %). In three patients, PEG was associated with a high risk of complications – obstruction of the gastric outlet with the intragastric part of the gastrostomy, perforation of the liver and colon, and therefore the patients underwent endoscopically-assisted installation of nasojejunal tubes.

The main indications for PEG were: the need for long-term (> 6 weeks) NS (n = 13; 34.2 %) and the inability to feed independently (n = 13; 34.2 %). There was no correlation between the localization of the primary tumor focus and the PEG method (p > 0.05) (n = 13; 34.2 %). In 5.3 % of cases (n = 2), the installation of a gastrostomy tube was preceded by long-term (> 42 days) functioning of a nasointestinal tube. There were no developments of intra- and postoperative complications (median follow-up – 60 days) in the group of patients who underwent PEG (n = 13; 34.2 %). The second group of the study consisted of patients (n = 25; 65.8 %), in whom in 100 % of cases a nasointestinal tube was installed for NS for 7–30 days (average duration was 18.5 days), of which in 45. In 4 % of cases, complications such as migration of the probe into the lumen of the stomach (n = 4; 18.2 %), erosive and ulcerative changes with the formation of bedsores of the mucous membrane of the esophagus (n = 3; 13.6 %), stomach (n = 2; 9.1 %) and duodenum (n = 1; 4.5 %).

Conclusion. Enteral tube feeding is a safe and effective method of short-term NS for pediatric cancer patients, however, it may be associated with aesthetic discomfort, spontaneous removal of the tube, and a number of complications. PEG is the method of choice when long-term NS is required for patients under 18 years of age, characterized by minimal invasiveness and safety of the intervention, as well as ease of care, replacement and removal of gastrostomy tubes.

Key words: nutritional support, percutaneous endoscopic gastrostomy, nasogastric tube, endoscopy, children

For citation: Lozovaya V.V., Gusarova O.A., Matinyan N.V., Tumanyan A.O., Belousova E.I., Malikhova O.A. Percutaneous endoscopic gastrostomy as a minimally invasive and most effective method of long-term nutritional support in children with cancer (single-center study). Russian Journal of Pediatric Hematology and Oncology. 2024;11(1):27–35.

Information about the authors

V.V. Lozovaya: Endoscopist of Endoscopy Department of the N.N. Trapeznikov Research Institute of Clinical Oncology at N.N. Blokhin National Medical Research Center of Oncology, Ministry of Health of Russia, e-mail: lera.lozovaya@bk.ru; <https://orcid.org/0000-0001-6262-7763>

O.A. Gusarova: Endoscopist of Diagnostic Endoscopy Department of Moscow Clinical Scientific Center named after A.S. Loginov of the Moscow City Healthcare Department, e-mail: o.a.gusarova@mail.ru; <https://orcid.org/0000-0001-6179-1115>

N.V. Matinyan: Dr. of Sci. (Med.), Head of the Department of Anesthesiology and Resuscitation of the Research Institute of Pediatric Oncology and Hematology named after Academician of the Russian Academy of Medical Sciences L.A. Durnov at N.N. Blokhin National Medical Research Center of Oncology, Ministry of Health of Russia, e-mail: n9031990633@yandex.ru; <https://orcid.org/0000-0001-7805-5616>, AuthorID: 884136, SPIN-code: 9829-6657

A.O. Tumanyan: Dr. of Sci. (Med.), Senior Researcher Scientific Advisory Department of the N.N. Trapeznikov Research Institute of Clinical Oncology at N.N. Blokhin National Medical Research Center of Oncology, Ministry of Health of Russia, e-mail: tumanyan.armen.o@yandex.ru; <https://orcid.org/0000-0001-5863-5197>

E.I. Belousova: Cand. of Sci. (Med.), Anesthesiologist-Resuscitator Department of Anesthesiology and Resuscitation of the Research Institute of Pediatric Oncology and Hematology named after Academician of the Russian Academy of Medical Sciences L.A. Durnov at N.N. Blokhin National Medical Research Center of Oncology, Ministry of Health of Russia, e-mail: moyra_526@mail.ru; <https://orcid.org/0000-0001-9602-3052>, AuthorID: 1118849, SPIN-code: 8936-8053

O.A. Malikhova: Dr. of Sci. (Med.), Endoscopist of Clinic “Hadassah Medical Moscow”, Professor of the Department of Oncology and Palliative Medicine at Russian Medical Academy of Continuous Professional Education, Ministry of Health of Russia, e-mail: malikhova@inbox.ru; <https://orcid.org/0000-0003-0829-7809>

Authors' contributions

All authors contributed equally to the manuscript, reviewed the final version, and agreed to publication.

Ограничение исследования. К сожалению, проследить за нутритивным статусом после выписки из стационара у большей группы пациентов не представлялось возможным. / **Limitation of the study.** Unfortunately, it was not possible to monitor the nutritional status after discharge from the hospital in a larger group of patients.

Конфликт интересов. Авторы заявляют об отсутствии конфликта интересов. / **Conflict of interest.** The authors declare no conflict of interest.

Финансирование. Исследование проведено без спонсорской поддержки. / **Funding.** The study was performed without external funding.

Введение

Нутритивная поддержка (НП) является важным аспектом в лечении пациентов, в том числе детей с онкологическими заболеваниями [1–3]. Дети с алиментарной недостаточностью имеют повышенный риск инфекционных заболеваний, задержки развития и смерти и требуют раннего выявления до появления осложнений и быстрого лечения [4, 5].

Основными показаниями для коррекции нутритивного статуса пациентов посредством зондового питания или гастростомии являются дефицит массы тела, невозможность самостоятельного перорального питания в достаточном объеме, дискинезия верхних отделов желудочно-кишечного тракта (ЖКТ), дисфагия, обусловленная злокачественными новообразованиями и дегенеративными заболеваниями центральной нервной системы, опухолями головного мозга, трахеопищеводные свищи, перфорация и выраженные воспалительные изменения слизистой оболочки пищевода вследствие химиолучевой терапии [6, 7].

Метод коррекции нутритивного статуса определяется в зависимости от предполагаемых сроков НП пациентов: при непродолжительном периоде (до 30 дней) рекомендована установка назогастральных или назоюнальных зондов, при более длительном (> 30 дней) – проведение гастростомии [8–10].

В настоящее время наиболее предпочтительным методом гастростомии является эндоскопически-ассистированный, который характеризуется малоинвазивностью, быстротой и легкостью вмешательства, меньшим числом осложнений и быстрым восстановительным послеоперационным периодом [8–10]. Существуют 2 методики проведения чрескожной эндоскопической гастростомии (ЧЭГ) – PULL

и PUSH (в модификации Russell), позволяющие устанавливать гастростомические трубки 2 типов – стандартные, фиксирующиеся к стенке желудка с помощью бампера, и низкопрофильные – с баллоном, расположенным на интрагастральной части гастростомы [11, 12].

Цель исследования – представить опыт проведения ЧЭГ и установки назоинтестинального зонда для проведения НП и спектр осложнений ЧЭГ и зондов у детей с онкологическими заболеваниями на основании опыта ФГБУ «НМИЦ онкологии им. Н.Н. Блохина» Минздрава России.

Материалы и методы

В ретроспективном исследовании, проведенном на базе ФГБУ «НМИЦ онкологии им. Н.Н. Блохина» Минздрава России в период с января по декабрь 2022 г., были проанализированы результаты эндоскопической диагностики и лечения 38 детей с онкологическими заболеваниями, нуждающихся в непродолжительной или длительной НП.

В зависимости от пути нутритивного питания все больные были разделены на 2 группы: 1-ю составили пациенты, которым была выполнена ЧЭГ, 2-ю – дети после эндоскопически-ассистированной установки назогастрального или назоюнального зондов.

На 1-м этапе всем пациентам была выполнена эзофагогастродуоденоскопия в целях определения возможности применения метода ЧЭГ в 1-й группе пациентов и для установки назогастрального или назоюнального зондов (рис. 1) больным из 2-й группы. На 2-м этапе пациентам из 1-й группы проводилась ЧЭГ методами PULL (рис. 2) и PUSH (в модификации Russell) (рис. 3).

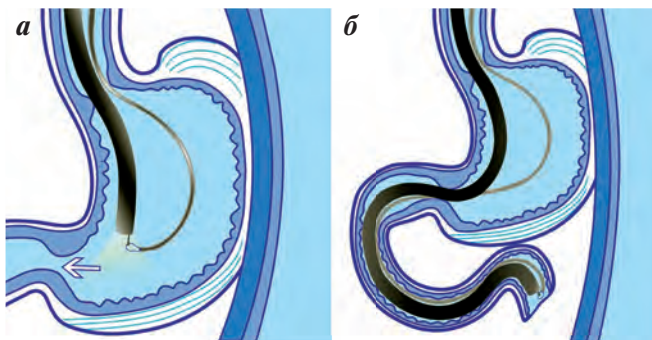


Рис. 1. Эндоскопически-ассистированная установка назоюнонального зонда: а – захват дистального конца зонда в просвете желудка с помощью эндоскопических щипцов; б – низведение дистального конца зонда за дуодено-тощечный изгиб (связку Трейтца)

Fig. 1. Endoscopically assisted placement of a nasojejunal tube: а – grasping the distal end of the probe in the lumen of the stomach using endoscopic forceps; б – lowering the distal end of the probe beyond the duodenojejunal flexure (ligament of Treitz)

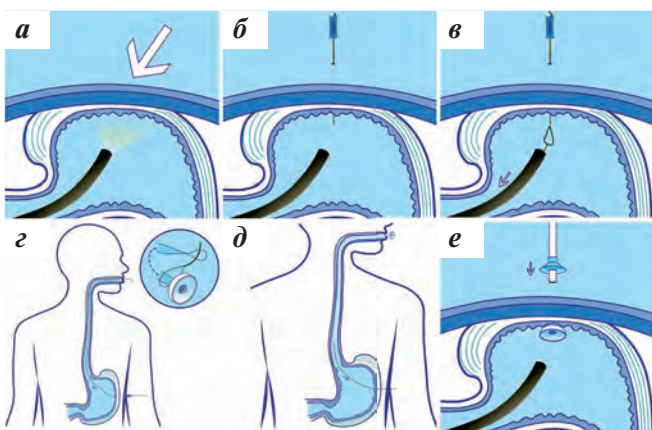


Рис. 2. Техника ЧЭГ методом PULL: а – обработка операционного поля раствором Бетадина, диафаноскопия и пальпация передней брюшной стенки, определение площадки для установки гастростомы; б – чрескожная пункция передней стенки желудка; в – введение проводника через пункционную иглу в просвет желудка; г – захват проводника эндоскопическими щипцами, проведенными через инструментальный канал эндоскопа, выведение проводника с эндоскопом в ротовую полость, закрепление петли проводника к фиксирующей петле гастростомической трубки; д – низведение гастростомической трубки в просвет желудка; е – фиксация гастростомической трубки на передней брюшной стенке с помощью внешнего фиксирующего диска и наложение стерильной повязки на кожу передней брюшной стенки

Fig. 2. PEG technique using the PULL method: а – treatment of the surgical field with Betadine solution, diaphanoscopy and palpation of the anterior abdominal wall, determining a site for installing a gastrostomy tube; б – percutaneous puncture of the anterior wall of the stomach; в – insertion of a conductor through a puncture needle into the lumen of the stomach; г – capture of the conductor with endoscopic forceps passed through the instrumental channel of the endoscope, removal of the conductor with the endoscope into the oral cavity, securing the loop of the conductor to the fixing loop of the gastrostomy tube; д – lowering the gastrostomy tube into the lumen of the stomach; е – fixation of the gastrostomy tube on the anterior abdominal wall using an external fixation disk and application of a sterile dressing to the skin of the anterior abdominal wall

Всем пациентам эндоскопические исследования были выполнены на видеоэндоскопических системах PENTAX ЕРК-і7010 OPTIVISTA с помощью видеогастроскопа фирмы Pentax EG16-K10 (Токио, Япония) под внутривенной седацией Пропофол-Липуро (Фрезениус Каби). При выполнении гастростомии методом PULL использовались гастростомические

наборы PEG-XX-PULL-S фирмы COOK Medical (Уинстон-Сейлем, Северная Каролина) с размерами гастростомической трубки 20–24 Fr (рис. 4). При выполнении гастростомии методом PUSH (в модификации Russell) – низкопрофильные гастростомы MIC-KEY 0120-X-X фирмы AVANOS Medical (США) размерами от 12 до 20 Fr и длиной от 8 мм до 2 см. (рис. 5). Вне зависимости от метода выполнения ЧЭГ всем пациентам в день оперативного вмешательства осуществлялось внутримышечное введение антибиотика широкого спектра действия.

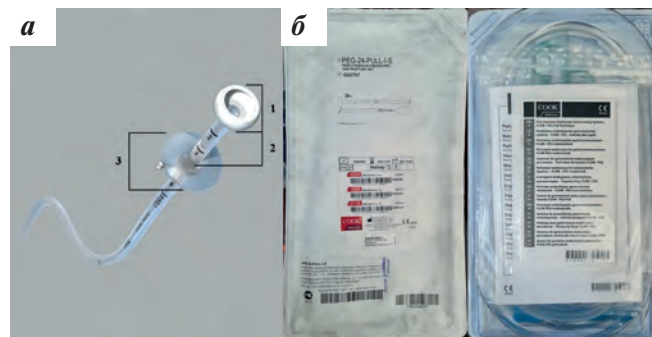


Рис. 4. а – гастростомическая трубка, используемая для ЧЭГ методом PULL: 1 – внутренний фиксирующий диск; 2 – гастростомическая трубка; 3 – наружный фиксирующий диск; б – набор для проведения ЧЭГ PEG-24-PULL-I-S фирмы COOK Medical (Уинстон-Сейлем, Северная Каролина)

Fig. 4. а – gastrostomy tube using for PEG using the PULL method: 1 – internal fixation disc; 2 – gastrostomy tube; 3 – external fixing disk; б – PEG set PEG-24-PULL-I-S from COOK Medical (Winston-Salem, North Carolin)

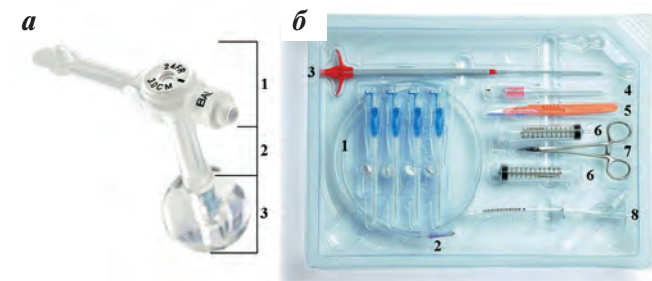


Рис. 5. а – низкопрофильная гастростомическая трубка, используемая для ЧЭГ методом PUSH (в модификации Russell), MIC-KEY 0120-X-X фирмы AVANOS Medical (США): 1 – экзогастральная часть с антирефлюксным клапаном; 2 – гастростомическая трубка; 3 – интрагастральная часть с внутренним силиконовым баллоном; б – набор AVANOS Introducing kit для ЧЭГ методом PUSH (в модификации Russell) MIC-KEY 0120-X-X, AVANOS Medical (США): 1 – набор желудочно-кишечных фиксаторов с четырьмя предварительно загруженными Т-образными блокираторами Saf-T-Pexy; 2 – проводочный направитель с J-образным кончиком; 3 – серийный дилататор с отделяемой оболочкой; 4 – безопасная игла проводника; 5 – безопасный скальпель; 6 – шприц 12 мл; 7 – зажим; 8 – измерительное устройство по проводнику

Fig. 5. а – low-profile gastrostomy tube used for PEG using the PUSH method (in Russell modification) MIC-KEY 0120-X-X from AVANOS Medical (USA): 1 – exagastric part with anti-reflux valve; 2 – gastrostomy tube; 3 – intragastric part with an internal silicone balloon; б – AVANOS Introducing kit for PEG using the PUSH method (in Russell modification) MIC-KEY 0120-X-X, AVANOS Medical (USA): 1 – set of gastrointestinal clamps with 4 pre-loaded Saf-T-Pexy T-blockers; 2 – wire guide with J-shaped tip; 3 – serial dilator with detachable sheath; 4 – safe conductor needle; 5 – safe scalpel; 6 – syringe 12 ml; 7 – clamp; 8 – stoma measuring device along the guide

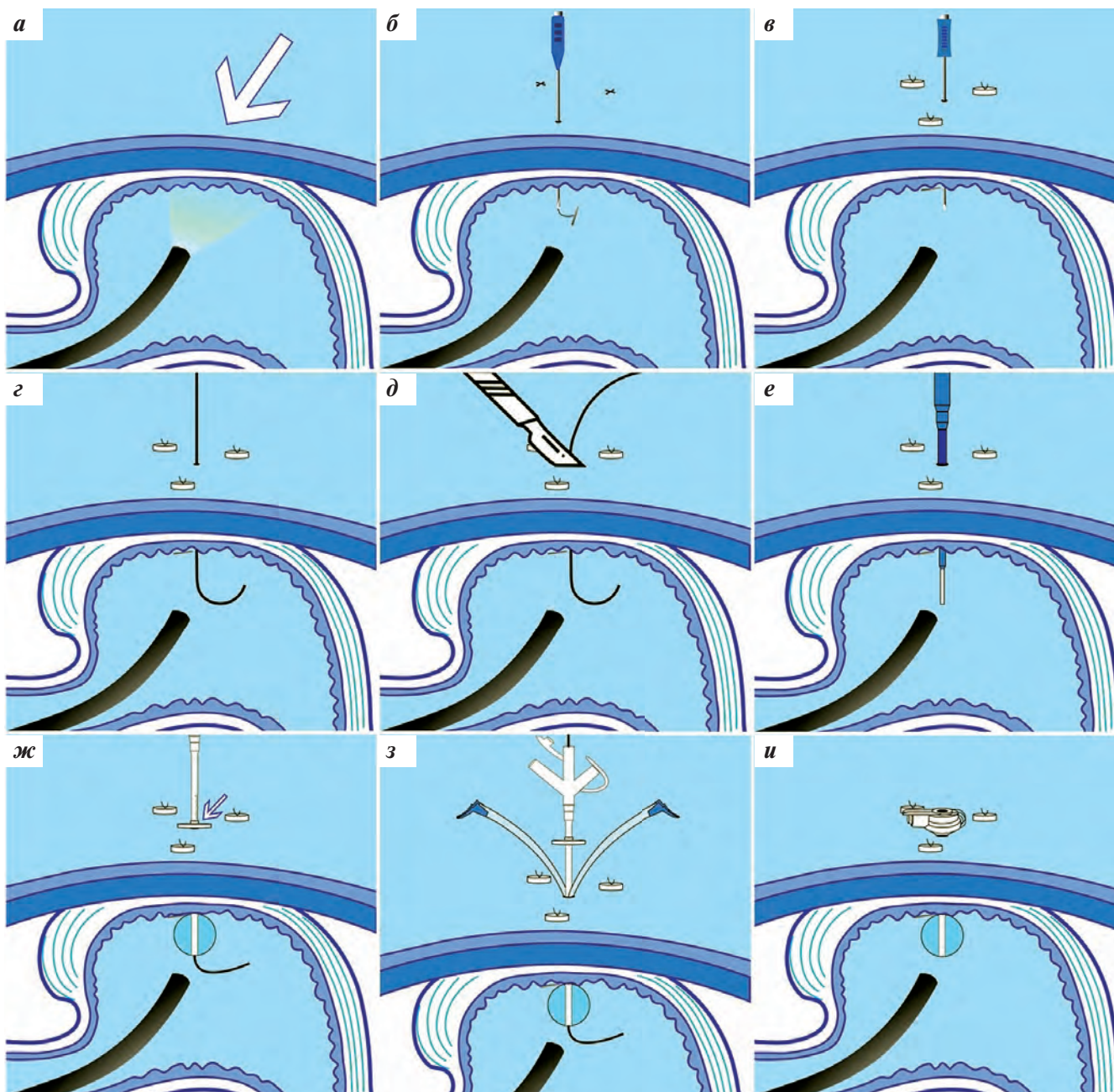


Рис. 3. Техника ЧЭГ методом PUSH (в модификации Russell): а – обработка операционного поля раствором Бетадина, диафаноскопия и пальпация передней брюшной стенки, определение площадки для установки гастростомы; б – гастроплексия тремя Т-образными фиксаторами с формированием равнобедренного треугольника; в – чрескожная пункция передней стенки желудка; г – заведение через пункционную иглу проводника в просвет желудка; д – разрез кожи протяженностью 5–7 мм в центре равнобедренного треугольника; е – поступательное бужирование гастростомического отверстия до нужного диаметра; ж – измерение толщины передней брюшной стенки с помощью измерительного баллона; з – установка гастростомической трубки нужного размера с одновременным выведением дилатора из просвета желудка; и – введение 3–8 мл дистиллированной воды через канал баллона питательной трубки до полного расправления баллона в целях фиксации интрагастральной части гастростомы к стенке желудка, наложение стерильной салфетки на кожу в области проведенного вмешательства

Fig. 3. PEG technique using the PUSH (in Russell modification) method: а – treatment of the surgical field with Betadine solution, diaphanoscopy and palpation of the anterior abdominal wall, determining a site for installing a gastrostomy tube; б – gastroplexy with 3 T-shaped clamps with the formation of an isosceles triangle; в – percutaneous puncture of the anterior wall of the stomach; г – insertion of a conductor through a puncture needle into the lumen of the stomach; д – skin incision 5–7 mm long in the center of an isosceles triangle; е – progressive bougienage of the gastrostomy opening to the desired diameter; ж – measurement of the thickness of the anterior abdominal wall using a measuring balloon; з – installation of a gastrostomy tube of the required size with simultaneous removal of the dilator from the lumen of the stomach; и – introduction of 3–8 ml of distilled water through the channel of the feeding tube balloon until the balloon is fully expanded in order to fix the intragastric part of the gastrostomy tube to the stomach wall, applying a sterile napkin to the skin in the area of the intervention

Пациентам из группы сравнения осуществлялась установка однопросветных назоеюнальных зондов Freka® Endolumina (Бад-Хомбург, Германия) (рис. 6).

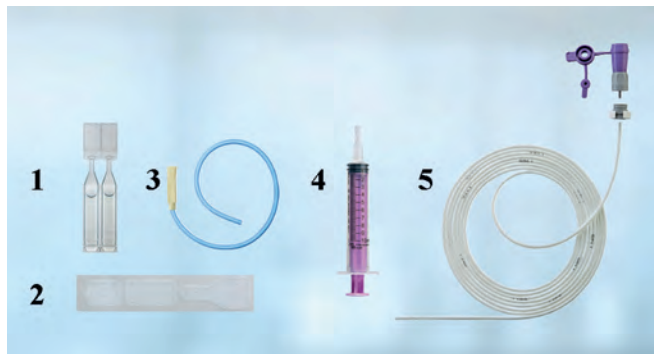


Рис. 6. Однопросветный назоеюнальный зонд для энтерального питания Freka Endolumina (Бад-Хомбург, Германия): 1 – ампулы с жировой эмульсией МСТ для смазки зонда; 2 – 3-компонентный пластырь для фиксации зонда; 3 – «голубой» катетер (FR15, 35 см) для проведения зонда через носовую полость; 4 – шприц для кормления; 5 – назоеюнальный зонд в сборе с адаптером

Fig. 6. Single-lumen nasojejunally tube for enteral nutrition Freka Endolumina (Bad Homburg, Germany): 1 – ampoules with MCT fat emulsion for lubricating the probe; 2 – three-component patch for fixing the probe; 3 – “blue” catheter (FR15, 35 cm) for probe through the nasal cavity; 4 – syringe for feeding; 5 – nasojejunally tube complete with adapter

Все пациенты после проведения ЧЭГ и установки назоинтестинальных зондов находились под наблюдением лечащих врачей в стационаре. Его продолжительность составляла от 3 до 30 дней в зависимости от

Характеристика пациентов, включенных в исследование

Characteristics of patients included in the study

| Показатель Index | Пути НП Ways of NS | | |
|--|--|---|--|
| | ЧЭГ (n = 13; 34,2 %) PEG | | Эндоскопически- ассистированная установка назоюнального зонда (n = 25; 65,8 %) Endoscopically assisted installation of a nasojejunally tube |
| | PULL-метод (n = 5; 38,5 %) PULL-method | PUSH-метод (в модификации Russell) (n = 8; 61,5 %) PUSH-method (in Russell modification) | |
| Пол: Gender: | | | |
| мальчики/male | 3 (7,9 %) | 3 (7,9 %) | 14 (36,8 %) |
| девочки/female | 2 (5,3 %) | 5 (7,6 %) | 11 (28,9 %) |
| ИМТ: BMI: | | | |
| < 18,5 | 4 (10,5 %) | 8 (21 %) | 18 (47,4 %) |
| 18,5–24,9 | 1 (2,6 %) | 0 (0 %) | 7 (18,4 %) |
| Злокачественные новообразования: Malignant neoplasms: | | | |
| головного мозга/brain | 0 (0 %) | 4 (10,5 %) | 2 (5,3 %) |
| лимфопролиферативные/lymphoproliferative | 2 (5,3 %) | 1 (2,6 %) | 13 (34,2 %) |
| опорно-двигательного аппарата/musculoskeletal system | 2 (5,3 %) | 0 (0 %) | 0 (0 %) |
| заднего средостения/posterior mediastinum | 1 (2,7 %) | 1 (2,6 %) | 0 (0 %) |
| забрюшинного пространства/retroperitoneal space | 0 (0 %) | 1 (2,6 %) | 5 (13,2 %) |
| почек/kidney | 0 (0 %) | 1 (2,6 %) | 2 (5,3 %) |
| печени/liver | 0 (0 %) | 0 (0 %) | 2 (5,3 %) |
| верхних дыхательных путей/upper respiratory tract | 0 (0 %) | 0 (0 %) | 1 (2,6 %) |
| Продолжительность НП: Duration of NS: | | | |
| < 1 мес/month | 0 (0 %) | 0 (0 %) | 13 (34,2 %) |
| 1–2 месяца/months | 0 (0 %) | 0 (0 %) | 6 (15,8 %) |
| 2–4 месяца/months | 2 (5,3 %) | 0 (0 %) | 3 (7,9 %) |
| > 4 месяцев/months | 3 (7,9 %) | 8 (21 %) | 3 (7,9 %) |

сроков госпитализации детей, нуждающихся в продолжении медикаментозной и/или лучевой терапии по поводу основного заболевания в условиях стационара.

Статистический анализ материала проводили с использованием пакета программ IBM SPSS v23. Различия между группами по категориальным параметрам оценивали с использованием таблиц сопряженности 2 × 2, использовали точный тест Фишера для малых выборок, всегда использовали двусторонний p.

Результаты

Характеристика больных, включенных в исследование, представлена в таблице. Первую группу исследования составили пациенты с онкологическими заболеваниями (n = 13; 34,2 %), нуждающиеся в длительной НП (> 6 нед), в возрасте от 0,3 до 17 лет (медиана возраста – 8,5 года). Медиана индекса массы тела (ИМТ) составила 15,01 (12,98; 17,0525), из них у 5 (38,4 %) наблюдалась значительная потеря веса. В целях обеспечения энтерального кормления им была выполнена ЧЭГ методами PUSH (в модификации Russell) (n = 8; 61,5 %) и PULL (n = 5; 38,5 %). В 7,9 % наблюдений (n = 3) проведение ЧЭГ было сопряжено с высоким риском осложнений – обтурация выходного отдела желудка интрагастральной частью гастростомы, перфорация печени и толстой кишки, в связи с чем пациентам была выполнена эндоскопически-ассистированная установка назоеюнальных зондов.

Во 2-ю группу были включены 25 (65,8 %) пациентов, показаниями для установки назоюнальных зондов у которых являлись необходимость непродолжительной НП в течение 7–30 дней (средняя продолжительность составила 18,5 дня) ($n = 22$; 88 %). Медиана ИМТ составила 15,27 (15,195; 16,285), у них отмечалась II степень дефицита массы тела, а отношение шансов значительной потери веса было 5,9 (95 % доверительный интервал 2,0–16,7). У пациентов ($n = 3$; 22 %), которым ЧЭГ не выполнялась в связи с высоким риском осложнений, уже наблюдалась значительная потеря веса. У 22 (57,8 %) детей состояние питания нормализовалось. Средняя прибавка в весе при выписке составила 0,57 кг.

Основными показаниями для ЧЭГ являлись необходимость в длительной (> 6 нед) НП ($n = 13$; 34,2 %), невозможность самостоятельного питания ($n = 13$; 34,2 %), нейромоторная дисфункция, клинически проявляющаяся в виде непрекращающейся рвоты на фоне проведения ПХТ ($n = 5$; 13,2 %), рецидивирующей аспирации ($n = 1$; 2,6 %), дисфагии и снижения сознания в качестве паллиативного лечения в целях НП ($n = 4$; 10,5 %) (рис. 7). Для эндоскопически-ассистированной установки назоюнальных зондов – необходимость в непродолжительной (< 42 дней) НП ($n = 22$; 57,9 %), невозможность проведения ЧЭГ в группе пациентов, нуждающихся в длительной НП (> 42 дней) ($n = 3$; 7,9 %), невозможность самостоятельного питания ($n = 25$; 65,8 %), обусловленная проведением ПХТ и, как следствие, развитием диспепсических нарушений и дискинезии верхних отделов ЖКТ (см. рис. 7).

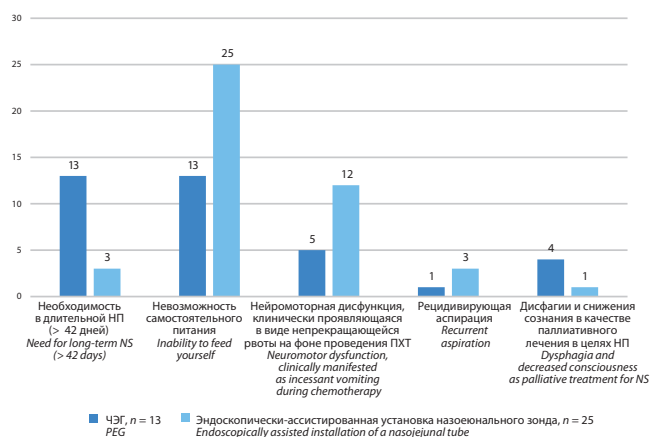


Рис. 7. Распределение пациентов в зависимости от показаний к коррекции нутритивного статуса методами ЧЭГ и эндоскопически-ассистированной установки назоинтестинального зонда

Fig. 7. Distribution of patients depending on indications for correction of nutritional status using PEG and endoscopically-assisted installation of a nasointestinal tube

Основными противопоказаниями для проведения ЧЭГ являлись анатомические особенности пациентов: килевидная грудная клетка ($n = 1$; 2,6 %) (рис. 8), гепатоспленомегалия ($n = 1$; 2,6 %) и близкое прилегание петель толстой кишки к телу желудка ($n = 1$; 2,6 %). Данным больным была выполнена установка назоюнального зонда.

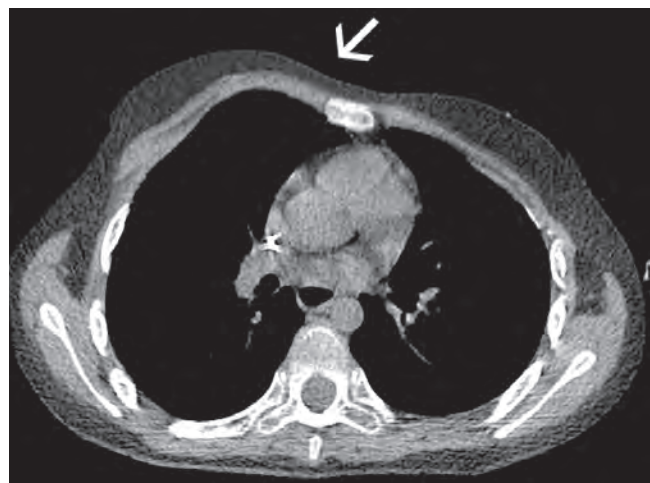


Рис. 8. Компьютерная томография органов грудной клетки: белой стрелкой указана деформация грудной клетки по типу «лодочного киля»

Fig. 8. Computed tomography of the chest: the white arrow indicates a “boat keel” deformation of the chest

Развития интра- и послеоперационных осложнений (медиана наблюдения – 60 дней) в группе пациентов, перенесших ЧЭГ ($n = 13$; 34,2 %), отмечено не было. Двум больным в связи с восстановлением возможности самостоятельного перорального питания была удалена через 2 и 3 мес. Одному пациенту после установки гастростомы также был установлен назоюнальный зонд ввиду неусвоения питания при кормлении через гастростому (рис. 9).

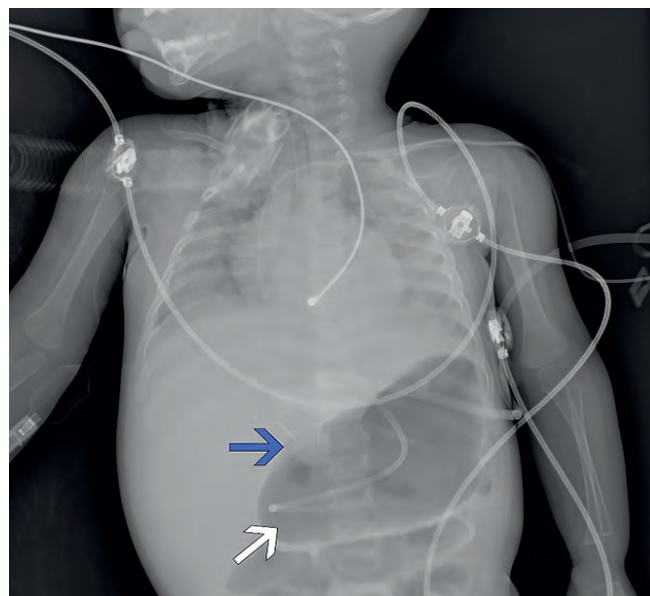


Рис. 9. Компьютерная томография органов брюшной полости: в просвете желудка и по ходу петель 12-перстной и тощей кишки в просвете определяется назоинтестинальный зонд (обозначен белой стрелкой); на передней стенке нижней трети тела желудка определяется интрагастральная часть гастростомы (баллон) и 3 фиксирующие T-образных анкера (обозначены синей стрелкой)

Fig. 9. Computed tomography of the abdominal organs: a nasointestinal probe is identified in the lumen of the stomach and along the loops of the duodenum and jejunum (indicated by a white arrow); on the anterior wall of the lower third of the body of the stomach, the intragastric part of the gastrostomy tube is identified (a balloon) and 3 fixing T-shaped anchors (indicated by a blue arrow)

В группе пациентов, перенесших эндоскопически-ассистированную установку назоеюнальных зондов, были отмечены такие осложнения, как миграция зонда в просвет желудка ($n = 4$; 10,5 %) на 4–8-е сутки после вмешательства, потребовавшая репозиции зонда в просвет 12-перстной кишки; эрозивно-язвенные изменения с формированием пролежней слизистой оболочки пищевода ($n = 3$; 7,9 %) (рис. 10), желудка ($n = 2$; 5,3 %) и 12-перстной кишки ($n = 1$; 2,6 %), возникшие на 21–30-е сутки после вмешательства.

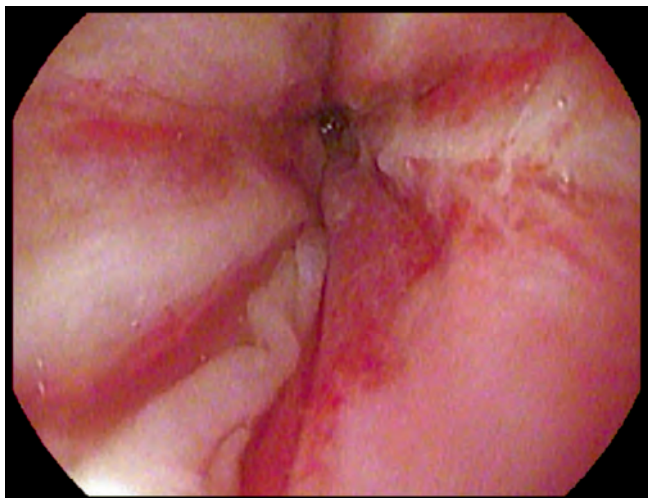


Рис. 10. Эрозивно-язвенное поражение дистальной трети пищевода
Fig. 10. Erosive-ulcerative lesion of the distal third of the esophagus

Среднее время проведения ЧЭГ и эндоскопически-ассистированной установки назоинтестинального зонда составило 30 мин. Кормление детей начиналось через 6 ч после оперативного вмешательства в группе пациентов, перенесших ЧЭГ, и непосредственно после установки назоинтестинального зонда во 2-й группе пациентов. Достоверно чаще ($p < 0,05$) ЧЭГ методом PUSH (в модификации Russell) применялась у пациентов с недостаточной или нормальной массой тела (ИМТ $\leq 18,5$). Корреляции между локализацией первичного опухолевого очага и метода ЧЭГ ($p > 0,05$) отмечено не было ($n = 13$; 34,2 %). В 5,3 % наблюдений ($n = 2$) установке гастростомы предшествовало длительное (> 50 дней) функционирование назоинтестинального зонда. Все пациенты ($n = 13$; 100 %) после проведения ЧЭГ находились под динамическим наблюдением в течение 60 дней. Послеоперационных осложнений отмечено не было. Шестидесятидневная выживаемость после ЧЭГ составила 92,3 % ($n = 12$), смертность – 7,7 % ($n = 1$). Летальный исход был обусловлен полиорганной недостаточностью, развившейся на фоне прогрессирования основного заболевания.

Обсуждение

НП детей с онкологическими заболеваниями имеет решающее значение в обеспечении нормального роста и развития ребенка в условиях невозможности достаточного самостоятельного питания. В настоящее

время основными методами коррекции нутритивного статуса являются зондовое энтеральное питание и питание посредством гастростомы [13]. Исследования показали, что продолжительное использование (> 6 нед) назогастрального или назоинтестинального зондов приводят к развитию таких осложнений, как деформация крыла носа, формирование пролежней в местах соприкосновения зонда со слизистой оболочкой верхних отделов ЖКТ, инфекции околоносовых пазух, заброс содержимого желудка в пищевод, ротовую полость, легкие, аспирационная пневмония, а также травматизация слизистой оболочки желудка и 12-перстной кишки дистальной частью зонда. В связи с этим при необходимости долгосрочной коррекции нутритивной недостаточности у детей, не способных к самостоятельному питанию, рекомендовано выполнение ЧЭГ [14]. Техника выполнения ЧЭГ осуществляется 2 методами – PULL, являющимся наиболее предпочтительным и рекомендуемым Европейским обществом гастроэнтерологов (ESGE), и PUSH (в модификации Russell), частота применения которого неуклонно растет, что обусловлено возможностью гастроплексии стенки желудка к передней брюшной стенке, что, в свою очередь, приводит к снижению риска перфорации регионарных органов [11].

Частота развития осложнений при ЧЭГ, по данным разных авторов, составляет от 4,9 до 23,8 %. К наиболее распространенным осложнениям относят перитонит, абсцесс передней брюшной стенки, кровотечение, развитие «бампер-синдрома», повреждение внутренних органов, подтекание желудочного содержимого, образование грануляций, местные раневые инфекции.

Абсолютным противопоказанием для выполнения ЧЭГ у детей является невозможность внутрипросветной чрескожной диафаноскопии или отсутствие видимой пульсации стенки желудка при пальпации передней брюшной стенки, что может быть обусловлено анатомическими особенностями внутренних органов, а также расположением левой доли печени или петель толстой кишки между передней брюшной стенкой и стенкой желудка. К относительным противопоказаниям относят массу тела ребенка < 2 кг и подтвержденные аномалии развития внутренних органов, среди которых важно выделить незавершенный поворот кишки, дистонию и обратное расположение внутренних органов. К другим относительным ограничениям можно отнести асцит, гепатоспленомегалию, варикозное расширение вен желудка, сколиоз, предшествующие операции на органах брюшной полости, присутствие катетера для перитонеального диализа [15–22].

Заключение

Коррекция нутритивного статуса с помощью энтерального зондового питания является эффективным методом лечения детей с онкологическими заболеваниями, длительное применение которого сопряжено с высоким риском осложнений и психологическим

дискомфортом пациентов из-за эстетических особенностей. ЧЭГ, характеризующаяся низким риском развития осложнений, легкостью в уходе, замене и удалении гастростом, является методом выбора для проведения длительного питания детей с нейроген-

ной дисфагией и невозможностью самостоятельного приема пищи. Четкое соблюдение методики установки и послеоперационного ведения больных обеспечивает отсутствие интраоперационных и послеоперационных осложнений.

ЛИТЕРАТУРА / REFERENCES

- Trimpe K., Shaw M.R., Wilson M., Haberman M.R. Review of the Effectiveness of Enteral Feeding in Pediatric Oncology Patients. *J Pediatr Oncol Nurs.* 2017;34(6):439–45. doi: 10.1177/1043454217712982.
- Осипова Н.А., Решетов И.В., Соколов В.В., Панкратова М.А., Филюшин М.М., Долгополова Т.В., Севрюков Ф.Е. Энтеральная нутритивная поддержка в хирургии опухолей головы и шеи. *Онкохирургия.* 2010;2(4):22–5. [Osipova N.A., Reshetov I.V., Sokolov V.V., Pankratova M.A., Filyushin M.M., Dolgoplova T.V., Sevryukov F.E. Enteral nutritional support in surgery of head and neck tumors. *Onkoxirurgiya = Oncosurgery.* 2010;2(4):22–5 (In Russ.).]
- Ward E.J., Henry L.M., Friend A.J., Wilkins S., Phillips R.S. Nutritional support in children and young people with cancer undergoing chemotherapy. *Cochrane Database Syst Rev.* 2015(8):CD003298. doi: 10.1002/14651858.CD003298.pub3.
- Williams P.C.M., Berkley J.A. Guidelines for the treatment of severe acute malnutrition: a systematic review of the evidence for antimicrobial therapy. *Paediatr Int Child Health.* 2018;38(Sup1):S32–49. doi: 10.1080/20469047.2017.1409453.
- WHO Child Growth Standards and the Identification of Severe Acute Malnutrition in Infants and Children: A Joint Statement by the World Health Organization and the United Nations Children's Fund. Geneva: World Health Organization; 2009.
- Ladas E.J., Sacks N., Meacham L., Henry D., Enriquez L., Lowry G., Hawkes R., Dadd G., Rogers P. A multidisciplinary review of nutrition considerations in the pediatric oncology population: a perspective from Children's Oncology Group. *Nutr Clin Pract.* 2005;20(4):377–93. doi: 10.1177/0115426505020004377.
- Снеговой А.В., Бесова Н.С., Веселов А.В., Кравцов С.А., Ларионова В.Б., Сельчук В.Ю., Сокуренок В.П., Хомяков В.М. Практические рекомендации по нутритивной поддержке у онкологических больных. Злокачественные опухоли. 2016;4(2):434–50. doi: 10.18027/2224-5057-2016-4s2-434-45 [Snegovoi A.V., Besova N.S., Veselov A.V., Kravtsov S.A., Larionova V.B., Selchuk V.Yu., Sokurenko V.P., Khomyakov V.M. Practical recommendations for nutritional support in cancer patients. *Zlokachestvennyye opukholi = Malignant Tumors.* 2016;4(2):434–50. (In Russ.).]
- Liu R., Jiwane A., Varjavandi A., Kennedy A., Henry G., Dilley A., Currie B., Adams S., Krishnan U. Comparison of percutaneous endoscopic, laparoscopic and open gastrostomy insertion in children. *Pediatr Surg Int.* 2013;29(6):613–21. doi: 10.1007/s00383-013-3313-9.
- Ackroyd R., Saincher M., Cheng S., El-Matary W. Gastrostomy tube insertion in children: the Edmonton experience. *Can J Gastroenterol.* 2011;25(5):265–8. doi: 10.1155/2011/821019.
- Сытов А.В., Зузов С.А., Кукош М.Ю., Лейдерман И.Н., Потапов А.Л., Хотеев А.Ж. Практические рекомендации по нутритивной поддержке онкологических больных. Злокачественные опухоли: Практические рекомендации RUSSCO #3s2. 2022;12:123–33. doi: 10.18027/2224-5057-2022-12-3s2-123-13. [Sytov A.V., Zuzov S.A., Kukosh M.Yu., Leiderman I.N., Potapov A.L., Khoteev A.Zh. Practical recommendations for nutritional support of cancer patients. *Zlokachestvennyye opukholi: Prakticheskiye rekomendatsii RUSSCO #3s2 = Malignant tumors: Practical recommendations RUSSCO #3s2.* 2022;12:123–33. (In Russ.).]
- Schumacher L., Bojarski C., Reich V., Adler A., Veltzke-Schlieker W., Jürgensen C., Wiedenmann B., Siegmund B., Branchi F., Buchkremer J., Hornoff S., Hartmann D., Treese C. Complication rates of direct puncture and pull-through techniques for percutaneous endoscopic gastrostomy: results from a large multicenter cohort. *Endosc Int Open.* 2022;10(11):E1454–61. doi: 10.1055/a-1924-3525.
- Teich N., Selig L., Liese S., Schiefke F., Hemprich A., Mössner J., Schiefke I. Usage characteristics and adverse event rates of the direct puncture and pull techniques for percutaneous endoscopic gastrostomy in patients with malignant tumors of the upper aerodigestive tract. *Endosc Int Open.* 2018;6(1):E29–35. doi: 10.1055/s-0043-121879.
- Панкратова М.А. Некоторые аспекты нутритивной поддержки у онкохирургических больных. *Анестезиология и реаниматология.* 2005;5:67–70. [Pankratova M.A. Some aspects of nutritional support in cancer surgical patients. *Anesteziologiya i reanimatologiya = Anesthesiology and Resuscitation.* 2005;5:67–70. (In Russ.).]
- Павлов И.А., Шумкина Л.В., Шишин К.В., Недолужко И.Ю., Курушкина Н.А. Методические рекомендации: перкутанная гастростомия под эндоскопическим контролем. М., 2020. 21 с. [Pavlov I.A., Shumkina L.V., Shishin K.V., Nedoluzhko I.Yu., Kurushkina N.A. Guidelines: percutaneous gastrostomy under endoscopic control. М., 2020. 21 p. (In Russ.).]
- El-Matary W. Percutaneous endoscopic gastrostomy in children. *Can J Gastroenterol.* 2008;22(12):993–8. doi: 10.1155/2008/583470.
- Deswarte-Wallace J., Firouzbakhsh S., Finklestein J.Z. Using research to change practice: enteral feedings for pediatric oncology patients. *J Pediatr Oncol Nurs.* 2001;18(5):217–23. doi: 10.1053/jpon.2001.26875.
- Maetani I., Yasuda M., Seike M., Ikeda M., Tada T., Ukita T., Sakai Y. Efficacy of an over tube for reducing the risk of peristomal infection after PEG placement: a prospective, randomized comparison study. *Gastrointest Endosc.* 2005;61(4):522–7. doi: 10.1016/s0016-5107(05)00012-x.
- Hiki N., Maetani I., Suzuki Y., Washizawa N., Fukuda T., Yamaguchi T. Tokyo Standard PEG Study Group. Reduced risk of peristomal infection of direct percutaneous endoscopic gastrostomy in cancer patients: comparison with the pull percutaneous endoscopic gastrostomy procedure. *J Am Coll Surg.* 2008;207(5):737–44. doi: 10.1016/j.jamcollsurg.2008.06.335.
- Tucker A.T., Gourin C.G., Ghegan M.D., Porubsky E.S., Martindale R.G., Terris D.J. 'Push' versus 'pull' percutaneous endoscopic gastrostomy tube placement in patients with advanced head and neck cancer. *Laryngoscope.* 2003;113(11):1898–902. doi: 10.1097/00005537-200311000-00007.
- Shigoka H., Maetani I., Tominaga K., Gon K., Saitou M., Takenaka Y. Comparison of modified introducer method with pull method for percutaneous endoscopic gastrostomy: prospective randomized study. *Dig Endosc.* 2012;24(6):426–31. doi: 10.1111/j.1443-1661.2012.01317.x.
- Horiuchi A., Nakayama Y., Tanaka N., Fujii H., Kajiyama M. Prospective randomized trial comparing the direct method using a 24 Fr bumper-button-type device with the pull method for percutaneous endoscopic gastrostomy. *Endoscopy.* 2008;40(9):722–6. doi: 10.1055/s-2008-1077490.
- Van Dyck E., Macken E.J., Roth B., Pelckmans P.A., Moreels T.G. Safety of pull-type and introducer percutaneous endoscopic gastrostomy tubes in oncology patients: a retrospective analysis. *BMC Gastroenterol.* 2011;11:23. doi: 10.1186/1471-230X-11-23.

Сравнение сцинтиграфии с ^{123}I -метайодбензилгуанидином и $^{99\text{m}}\text{Tc}$ -тектротидом у пациентов с опухолями нейрогенной природы

Е.А. Николаева¹, А.С. Крылов¹, С.М. Каспшик¹, М.О. Гончаров¹, С.Н. Прохоров¹, А.Д. Рыжков^{1,2}, А.И. Пронин¹, А.П. Казанцев¹, С.Р. Варфоломеева¹

¹ФГБУ «НМИЦ онкологии имени Н.Н. Блохина» Минздрава России; Россия, 115522, Москва, Каширское шоссе, 23;

²ФГБОУ ДПО РМАНПО Минздрава России; Россия, 125993, Москва, ул. Баррикадная, 2/1, стр. 1

Контактные данные: Александр Сергеевич Крылов krilovas@rambler.ru

Введение. Нейробластома (НБ) — наиболее частая экстракраниальная солидная опухоль у детей, она занимает 3-е место в структуре детской онкопатологии, а в структуре младенческого рака занимает 1-е место. У детей старше 1 года более чем в 50 % случаев выявляются 3-я или 4-я стадии заболевания. В 60 % наблюдений у пациентов с 4-й стадией диагностируется поражение костного мозга и/или костей. Данная группа пациентов отличается одним из самых низких показателей выживаемости в онкопедиатрии. Для осуществления первичного стадирования, оценки эффективности проводимой терапии, мониторинга и с тераностической целью чаще всего используют сцинтиграфию с ^{123}I -метайодбензилгуанидином (МЙБГ). Также существуют исследования, демонстрирующие диагностическую эффективность радионуклидных исследований НБ с аналогами соматостатина, к которым относится $^{99\text{m}}\text{Tc}$ -тектротид. В настоящее время в Российской Федерации зарегистрированы 2 диагностических радиофармацевтических лекарственных препарата (РФЛП) — наиболее часто используемый для диагностики НБ «эталонный» ^{123}I -МЙБГ и потенциально пригодный, но не применяемый $^{99\text{m}}\text{Tc}$ -тектротид.

Цель исследования — определение возможности применения $^{99\text{m}}\text{Tc}$ -тектротида в качестве диагностического РФЛП при нейрогенных опухолях у детей и сравнение диагностических возможностей сцинтиграфии с ^{123}I -МЙБГ и $^{99\text{m}}\text{Tc}$ -тектротидом.

Материалы и методы. В исследование были включены пациенты с морфологически верифицированным диагнозом до начала лечения — 7 пациентов с диагнозом НБ и 1 — с диагнозом параганглиома. Всем больным последовательно были выполнены 2 сцинтиграфических исследования с ^{123}I -МЙБГ и $^{99\text{m}}\text{Tc}$ -тектротидом с минимально возможным промежутком времени между ними (2–6 дней), последовательность не имела значения. Проводилась количественная оценка уровней накопления обоих РФЛП с помощью однофотонной эмиссионной компьютерной томографии с рентгеновской спиральной компьютерной томографией.

Результаты. По сравнению с ^{123}I -МЙБГ сцинтиграфия с $^{99\text{m}}\text{Tc}$ -тектротидом позволила визуализировать первичную опухоль у 7 из 8 пациентов, в то время как все метастазы лишь у 1 из 3 больных.

Заключение. В нашем исследовании впервые сравнивались между собой ^{123}I -МЙБГ и $^{99\text{m}}\text{Tc}$ -тектротид в диагностике детских нейрогенных опухолей до начала лечения. Сцинтиграфия с $^{99\text{m}}\text{Tc}$ -тектротидом оказалась применима для диагностики нейрогенных опухолей, однако малая выборка пациентов не позволяет определить диагностическую эффективность метода и требует дальнейшего изучения.

Ключевые слова: нейробластома, сцинтиграфия, однофотонная эмиссионная компьютерная томография с рентгеновской спиральной компьютерной томографией, метайодбензилгуанидин, тектротид, аналоги соматостатина

Для цитирования: Николаева Е.А., Крылов А.С., Каспшик С.М., Гончаров М.О., Прохоров С.Н., Рыжков А.Д., Пронин А.И., Казанцев А.П., Варфоломеева С.Р. Сравнение сцинтиграфии с ^{123}I -метайодбензилгуанидином и $^{99\text{m}}\text{Tc}$ -тектротидом у пациентов с опухолями нейрогенной природы. Российский журнал детской гематологии и онкологии. 2024;11(1):36–43.

Информация об авторах

Е.А. Николаева: аспирант, врач-радиолог отделения радионуклидной диагностики № 1 НМИЦ онкологии им. Н.Н. Блохина, e-mail: nikoka1901@gmail.com; <https://orcid.org/0000-0002-7954-2560>

А.С. Крылов: к.м.н., доцент, заведующий отделением радионуклидной диагностики № 1 НМИЦ онкологии им. Н.Н. Блохина, e-mail: krilovas@rambler.ru; <https://orcid.org/0000-0002-8476-7879>, SPIN-код: 4254-3930, AuthorID: 723683, ScopusID: 57192816516

С.М. Каспшик: врач-радиолог отделения радионуклидной диагностики № 1 НМИЦ онкологии им. Н.Н. Блохина, e-mail: s.kaspshik@ronc.ru; <https://orcid.org/0000-0002-1384-9551>

М.О. Гончаров: врач-радиолог отделения радионуклидной диагностики № 1 НМИЦ онкологии им. Н.Н. Блохина, e-mail: m.goncharov@ronc.ru; <https://orcid.org/0000-0002-1861-7813>

С.Н. Прохоров: врач-рентгенолог отделения радионуклидной диагностики № 1 НМИЦ онкологии им. Н.Н. Блохина; <https://orcid.org/0000-0002-8668-0945>

А.Д. Рыжков: д.м.н., профессор, ведущий научный сотрудник, врач-радиолог отделения радионуклидной диагностики № 1 НМИЦ онкологии им. Н.Н. Блохина, e-mail: adryzhkov60@yandex.ru; <https://orcid.org/0000-0002-9571-801X>

А.И. Пронин: к.м.н., доцент, руководитель отдела радионуклидной диагностики и терапии, заведующий отделением радионуклидной диагностики № 2 НМИЦ онкологии им. Н.Н. Блохина, e-mail: a.pronin@ronc.ru; <https://orcid.org/0000-0003-1632-351X>

А.П. Казанцев: д.м.н., заведующий хирургическим отделением с проведением химиотерапии (детей раннего возраста) НИИ детской онкологии и гематологии им. акад. РАМН Л.А. Дурнова НМИЦ онкологии им. Н.Н. Блохина, e-mail: opcoanai@mail.ru; <https://orcid.org/0000-0001-7309-1650>

С.Р. Варфоломеева: д.м.н., профессор, директор НИИ детской онкологии и гематологии им. акад. РАМН Л.А. Дурнова НМИЦ онкологии им. Н.Н. Блохина, e-mail: s.varfolomeeva@ronc.ru; <https://orcid.org/0000-0001-6131-1783>

Вклад авторов

Е.А. Николаева, А.С. Крылов, С.М. Каспшик, С.Н. Прохоров: разработка дизайна статьи, обзор публикаций по теме статьи, анализ полученных данных, написание текста статьи, подготовка списка литературы, составление резюме

М.О. Гончаров, А.Д. Рыжков, А.И. Пронин, А.П. Казанцев, С.Р. Варфоломеева: разработка дизайна статьи, научное редактирование статьи

Comparison of scintigraphy with ^{123}I -MIBG and $^{99\text{m}}\text{Tc}$ -tetrotyde in patients with tumors of a neurogenic nature

E.A. Nikolaeva¹, A.S. Krylov¹, S.M. Kasprshyk¹, M.O. Goncharov¹, S.N. Prokhorov¹, A.D. Ryzhkov^{1,2}, A.I. Pronin¹, A.P. Kazantsev¹, S.R. Varfolomeeva¹

¹N.N. Blokhin National Medical Research Centre of Oncology, Ministry of Health of Russia; 23 Kashirskoe Shosse, Moscow, 115522, Russia;

²Russian Medical Academy of Continuous Professional Education, Ministry of Health of Russia; Bldg. 1, 2/1 Barrikadnaya St., Moscow, 125993, Russia

Introduction. Neuroblastoma (NB) is the most common extracranial solid tumor in children; it ranks third in the structure of childhood oncopathology, and in the structure of infant cancer up to 1 year of age, it ranks first. In children over 1 year of age, stages 3–4 are detected in more than 50 % of cases. In 60 % of cases, patients with stage 4 are diagnosed with bone marrow and/or bone involvement. This group of patients has one of the lowest survival rates in oncopediatrics. To carry out primary staging, assess the effectiveness of therapy, monitoring and for theranostic purposes, scintigraphy with ^{123}I -MIBG is most often used. There are also studies demonstrating the diagnostic effectiveness of radionuclide studies of NB with somatostatin analogues, which include $^{99\text{m}}\text{Tc}$ -tetrotyde. Currently, two diagnostic radiopharmaceutical are registered in the Russian Federation: the “reference” ^{123}I -MIBG, the most commonly used for diagnosing NB, and the potentially useful, but not used $^{99\text{m}}\text{Tc}$ -tetrotyde.

Purpose of the study – to determine the possibility of using $^{99\text{m}}\text{Tc}$ -tetrotyde as a diagnostic radiopharmaceutical for neurogenic tumors in children and compare the diagnostic capabilities of scintigraphy with ^{123}I -MIBG and $^{99\text{m}}\text{Tc}$ -tetrotyde.

Materials and methods. The study included patients with a morphologically verified diagnosis before treatment: 7 patients diagnosed with NB and 1 with a diagnosis of paraganglioma. All patients underwent two consecutive scintigraphic studies: with ^{123}I -MIBG and with $^{99\text{m}}\text{Tc}$ -tetrotyde with the minimum possible time interval between them (2–6 days), the sequence did not matter. A quantitative assessment of the accumulation levels of both radiopharmaceuticals was carried out using the SPECT/CT method.

Results. Compared with ^{123}I -MIBG, $^{99\text{m}}\text{Tc}$ -tetrotyde scintigraphy allowed visualization of the primary tumor in 7 out of 8 patients, while all metastases were visible in only 1 out of 3 patients.

Conclusion. Our study was the first to compare ^{123}I -MIBG and $^{99\text{m}}\text{Tc}$ -tetrotyde in the diagnosis of childhood neurogenic tumors before treatment. Scintigraphy with $^{99\text{m}}\text{Tc}$ -tetrotyde turned out to be applicable for the diagnosis of neurogenic tumors, however, a small sample of patients does not allow us to determine the diagnostic effectiveness and requires further study.

Key words: neuroblastoma, scintigraphy, single photon emission computed tomography, metaiodobenzylguanidine, tetrotyde, somatostatin analogues

For citation: Nikolaeva E.A., Krylov A.S., Kasprshyk S.M., Goncharov M.O., Prokhorov S.N., Ryzhkov A.D., Pronin A.I., Kazantsev A.P., Varfolomeeva S.R. Comparison of scintigraphy with ^{123}I -MIBG and $^{99\text{m}}\text{Tc}$ -tetrotyde in patients with tumors of a neurogenic nature. Russian Journal of Pediatric Hematology and Oncology. 2024;11(1):36–43.

Information about the authors

E.A. Nikolaeva: Graduate Student, Radiologist Department of Radionuclide Diagnostics No. 1 at N.N. Blokhin National Medical Research Center of Oncology, Ministry of Health of Russia, e-mail: nikoka1901@gmail.com; <https://orcid.org/0000-0002-7954-2560>

A.S. Krylov: Cand. of Sci. (Med.), Associate Professor, Head of the Department of Radionuclide Diagnostics No. 1 at N.N. Blokhin National Medical Research Center of Oncology, Ministry of Health of Russia, e-mail: krilovas@rambler.ru; <https://orcid.org/0000-0002-8476-7879>, SPIN-code: 4254-3930, AuthorID: 723683, ScopusID: 57192816516

S.M. Kasprshyk: Radiologist Department of Radionuclide Diagnostics No. 1 at N.N. Blokhin National Medical Research Center of Oncology, Ministry of Health of Russia, e-mail: s.kasprshik@ronc.ru; <https://orcid.org/0000-0002-1384-9551>

M.O. Goncharov: Radiologist Department of Radionuclide Diagnostics No. 1 at N.N. Blokhin National Medical Research Center of Oncology, Ministry of Health of Russia, e-mail: m.goncharov@ronc.ru; <https://orcid.org/0000-0002-1861-7813>

S.N. Prokhorov: Radiologist Department of Radionuclide Diagnostics No. 1 at N.N. Blokhin National Medical Research Center of Oncology, Ministry of Health of Russia; <https://orcid.org/0000-0002-8668-0945>

A.D. Ryzhkov: Dr. of Sci. (Med.), Professor, Leading Researcher, Radiologist Department of Radionuclide Diagnostics No. 1 at N.N. Blokhin National Medical Research Center of Oncology, Ministry of Health of Russia, e-mail: adryzhkov60@yandex.ru; <https://orcid.org/0000-0002-9571-801X>

A.I. Pronin: Cand. of Sci. (Med.), Associate Professor, Head of the Department of Radionuclide Diagnostics and Therapy, Head of the Department of Radionuclide Diagnostics No. 2 at N.N. Blokhin National Medical Research Center of Oncology, Ministry of Health of Russia, e-mail: a.pronin@ronc.ru; <https://orcid.org/0000-0003-1632-351X>

A.P. Kazantsev: Dr. of Sci. (Med.), Head of the Surgical Department with Chemotherapy (Young Children) of the Research Institute of Pediatric Oncology and Hematology named after Academician of the Russian Academy of Medical Sciences L.A. Durnov at N.N. Blokhin National Medical Research Center of Oncology, Ministry of Health of Russia, e-mail: oncoanat@mail.ru; <https://orcid.org/0000-0001-7309-1650>

S.R. Varfolomeeva: Dr. of Sci. (Med.), Professor, Director of the Research Institute of Pediatric Oncology and Hematology named after Academician of the Russian Academy of Medical Sciences L.A. Durnov at N.N. Blokhin National Medical Research Center of Oncology, Ministry of Health of Russia, e-mail: s.varfolomeeva@ronc.ru; <https://orcid.org/0000-0001-6131-1783>

Authors' contributions

E.A. Nikolaeva, A.S. Krylov, S.M. Kasprshyk, S.N. Prokhorov: article design development, review of publications on the topic of the article, analysis of the data obtained, writing the text of the article, preparation of a list of references, composing a resume

M.O. Goncharov, A.D. Ryzhkov, A.I. Pronin, A.P. Kazantsev, S.R. Varfolomeeva: article design development, scientific edition of the article

Конфликт интересов. Авторы заявляют об отсутствии конфликта интересов. / **Conflict of interest.** The authors declare no conflict of interest.

Финансирование. Исследование проведено без спонсорской поддержки. / **Funding.** The study was performed without external funding.

Согласие пациентов на публикацию. От всех пациентов получено письменное согласие на обработку персональных данных, диагностическое обследование и лечение. / **Patient's consent for publication.** Written consent was received from all patients for the processing of personal data, diagnostic examination and treatment.

Введение

Нейрогенные опухоли представляют собой различные по структуре новообразования, возникающие из элементов нервной ткани. Детские нейрогенные опухоли включают нейробластомы (НБ), ганглио-нейробластомы, ганглионевромы, каждая из которых имеет различный прогноз [1]. НБ – самая частая детская экстракраниальная солидная опухоль, которая занимает 3-е место в структуре детской онкопатологии: средний возраст на момент постановки диагноза составляет 2–3 года, а в структуре младенческого рака НБ занимает 1-е место (28 %), опережая лейкозы (17 %) [2]. У детей старше 1 года более чем в 50 % случаев диагностируются 3–4-я стадии заболевания. В 60 % наблюдений у пациентов с 4-й стадией определяется поражение костного мозга и/или костей [3].

Современная диагностика нейрогенных опухолей базируется на инструментальных методах (ультразвуковое исследование (УЗИ), компьютерная томография (КТ), магнитно-резонансная томография (МРТ), ядерная медицина), лабораторных анализах (NSE – нейронспецифическая енолаза), морфологической верификации и генетических исследованиях (определение экспрессии онкогена *N-тус*, генов семейства *TRK*, делеции 1-й хромосомы, ploидности ДНК в клетках опухоли и т. д.) [4]. Среди инструментальных методов диагностики важная роль отводится ядерной медицине, при этом с момента открытия и по настоящее время используется скинтиграфия с метайодбензилгуанидином (МЙБГ) [5]. Это исследование не потеряло своей актуальности, позволяя осуществлять первичное стадирование, оценку эффективности проводимой терапии, применяется для мониторинга и в тераностических целях при планировании радионуклидной терапии (РНТ) с ^{131}I -МЙБГ.

МЙБГ имеет сходную структуру с норадреналином. Препарат не оказывает фармакологического действия на активность симпатической нервной системы и не вызывает гемодинамического эффекта. После внутривенного введения через 24 ч его максимальная концентрация наблюдается в печени, сердце, слюнных железах, легких. Выводится почками преимущественно в неизмененном виде [6, 7].

Биологические свойства этой молекулы обуславливают высокую диагностическую эффективность в выявлении первичного очага и опухолевых метастазов.

МЙБГ мечают радионуклидами йода, чаще всего ^{123}I , а сканирование проводят с помощью гамма-камер. Мечение молекулы МЙБГ возможно и ^{131}I , что ранее широко использовалось для диагностики, а сейчас этот радиофармацевтический лекарственный препарат (РФЛП) применяют для системной РНТ. В настоящее время сообщается о новых позитрон-излучающих РФЛП для диагностики НБ, таких как ^{124}I -МЙБГ, ^{18}F -метафторбензилгуанидин, ^{18}F -фторпропилбензилгуанидин, которые обладают преимуществами перед ^{123}I -МЙБГ, но являются в большей степени экспериментальными препаратами [8–10].

В 10 % наблюдений встречаются так называемые МЙБГ-негативные НБ, не накапливающие РФЛП. В этих случаях для визуализации НБ рекомендовано проведение позитронно-эмиссионной томографии и рентгеновской спиральной компьютерной томографии с ^{18}F -фтордезоксиглюкозой (ПЭТ/КТ с ^{18}F -ФДГ). Также может выполняться ПЭТ/КТ с ^{18}F -DOPA, ^{68}Ga -DOTA-TATE [11, 12]. Клетки НБ в большинстве случаев экспрессируют на своей поверхности рецепторы соматостатина (SSTR) 2-го подтипа, что открывает новые возможности для диагностики и терапии. Мечение аналогов соматостатина возможно различными радионуклидами (^{111}In , $^{99\text{m}}\text{Tc}$, ^{68}Ga).

Было установлено, что антиген GD2 экспрессируется на клеточной поверхности опухолевых клеток НБ, и на основании этого была введена в практику иммунотерапия моноклональными антителами (МАТ) против GD2 [13, 14]. Проводятся эксперименты с РФЛП на основе МАТ, нацеленных на GD2-рецепторы, меченных $^{99\text{m}}\text{Tc}$, ^{68}Ga с диагностической целью и ^{188}Re , ^{225}Ac , ^{177}Lu – с терапевтической.

Таким образом, все РФЛП для диагностики нейрогенных опухолей можно условно разделить на 2 группы – метаболические и рецепторные. Разнообразие РФЛП с различными механизмами их накопления опухолью дает основу для многочисленных исследований, сравнивающих их диагностическую эффективность между собой и в первую очередь с «эталонным» ^{123}I -МЙБГ [8–13, 15].

В 2005 г. в Европейском Союзе был зарегистрирован препарат $^{99\text{m}}\text{Tc}$ -EDDA/HYNIC-Tyr3-Octreotide (Тектротид, Polatom), который показал хорошие результаты в диагностике нейроэндокринных опухолей [16]. Он используется для диагностики опухолей с гиперэкспрессией соматостатиновых рецепторов преимущественно 2-го и в меньшей степени 3-го и 5-го подтипов. Рецепторы соматостатина экспрессируются в 77–89 % случаев клетками НБ, как показывают иммуногистохимические исследования (ИГХ) [17]. Тектротид, разработанный в качестве доступного альтернативного метода молекулярной визуализации рецепторов соматостатина, был зарегистрирован в нашей стране только в 2019 г. В настоящий момент в России присутствуют 2 коммерчески доступных диагностических РФЛП: наиболее часто используемый «эталонный» ^{123}I -МЙБГ и потенциально пригодный для диагностики НБ – $^{99\text{m}}\text{Tc}$ -тектротид.

В действующих европейских клинических рекомендациях по ядерной медицине для диагностики НБ рекомендовано сканирование с МЙБГ-содержащими РФЛП [11]. При МЙБГ-негативных НБ, а также для комплексной оценки – ПЭТ/КТ с ФДГ и аналогами соматостатина. В российских клинических рекомендациях в части ядерной медицины предписано проведение сканирования с ^{123}I -МЙБГ и только в случае МЙБГ-негативной НБ – ПЭТ/КТ с ^{18}F -ФДГ [18]. Исследования с другими диагностическими РФЛП, в том числе с аналогами соматостатина, при НБ не рассматриваются.

Несмотря на то, что возможности обоих РФЛП были изучены по отдельности, в зарубежной литературе мало информации об их сравнении в диагностике детской НБ. В отечественной практике исследования с ^{99m}Tc -тектротидом для диагностики НБ не проводились, также отсутствует информация о сравнении диагностических возможностей этих двух РФЛП.

Цель исследования — определение возможности применения ^{99m}Tc -тектротида в качестве диагностического РФЛП при нейрогенных опухолях у детей и сравнение диагностических возможностей сцинтиграфии с ^{123}I -МЙБГ и ^{99m}Tc -тектротидом.

Материалы и методы

В исследование включены пациенты с морфологически верифицированным диагнозом до начала лечения. В исследуемую группу вошли 8 детей, которым последовательно были выполнены 2 сцинтиграфические исследования с ^{123}I -МЙБГ и с ^{99m}Tc -тектротидом с минимально возможным интервалом между ними (2–6 дней), последовательность не имела значения. Из общего числа пациентов 1 был включен в исследование до получения морфологической верификации, так как клинично-рентгенологическая картина заболевания имитировала НБ. Уже после обследования были получены результаты гистологического исследования — злокачественная парагангиома. Таким образом, в исследование были включены 7 пациентов с диагнозом НБ и 1 — с диагнозом парагангиома. План исследования был полностью разъяснен законным представителям больных, от всех было получено письменное информированное согласие. Был заполнен опросный лист, включающий демографические характеристики пациента, состояние здоровья, течение заболевания, получаемые лекарственные препараты, результаты визуализирующих исследований и биохимические показатели крови.

Исследования с обоими РФЛП проводились в 2 этапа: планарное в режиме «все тело» и с помощью однофотонной эмиссионной компьютерной томографии с рентгеновской спиральной компьютерной томографией (ОФЭКТ/КТ) от макушки до проксимальных отделов бедер с использованием томографа GE Discovery 670 DR. Применялся низкодозный протокол КТ без контрастного усиления для коррекции аттенуации и анатомического картирования. Эффективная доза рассчитывалась согласно МУ 2.6.1.3151-13 и составляла 1,6–2,0 ($M_e = 1,7$) мЗв.

Сцинтиграфия с ^{99m}Tc -тектротидом

РФЛП готовили и вводили согласно инструкции. Готовый РФЛП вводили внутривенно из расчета 5 МБк/кг. Специальной подготовки перед исследованием не требовалось. Через 2 ч после введения РФЛП были получены первые планарные изображения всего тела в передней и задней проекциях. Дополнительную визуализацию выполняли методом ОФЭКТ/КТ сразу после планарного исследования (3° , 10 с/кадр, 128×128). Эффективная доза от РФЛП составляла 0,7–1,4 ($M_e = 1,2$) мЗв.

Сцинтиграфия с ^{123}I -МЙБГ

РФЛП готовили и вводили согласно инструкции. Готовый РФЛП ^{123}I -МЙБГ вводили из расчета 5 МБк/кг. Подготовка за сутки до исследования (необходима для блокирования щитовидной железы): 1 капля 1 % раствора Люголя на 1 кг массы тела за 3 приема (не больше 40 кап/сут). Через 24 ч после введения РФЛП были получены планарные изображения всего тела в передней и задней проекциях и ОФЭКТ/КТ (3° , 20 с/кадр, 128×128). Эффективная доза от РФЛП составляла 2,7–5,8 ($M_e = 5,1$) мЗв.

Обработка изображений

Построение изображений выполнялось на рабочей станции Xeleris 4.1 (GE). Планарные изображения оценивались качественно: характер распределения РФЛП, наличие и количество патологических очагов гипераккумуляции РФЛП. Совмещенные срезы ОФЭКТ/КТ использовались для оценки стандартизированного уровня накопления (SUV_{bw}) регионов интереса. Оценивались максимальные значения данного параметра в патологическом очаге. Области интереса выбирались в ткани новообразования и в паренхиме печени, которая является крупным органом физиологической гипераккумуляции обоих РФЛП, что использовалось для сравнительной оценки количественных показателей РФЛП.

Возможности статистической обработки были ограничены малым числом исследованных пациентов. Измеренные показатели SUV для разных РФЛП не могли сравниваться между собой из-за разницы их физических характеристик.

Результаты

Общее число больных — 8: 6 мальчиков и 2 девочки, возраст от 10 месяцев до 9 лет (медиана возраста — 5 лет) с гистологически подтвержденным диагнозом. Характеристика пациентов представлена в табл. 1.

Анализ полученных результатов исследования проводился независимо двумя опытными врачами-радиологами и врачом-рентгенологом. На 1-м этапе анализировались планарные изображения с ^{123}I -МЙБГ и ^{99m}Tc -тектротидом. Очаги поглощения за исключением очагов физиологического накопления интерпретировались как патологические. После планарных сцинтиграмм оценивались результаты ОФЭКТ/КТ, что позволяло четко определить анатомические ориентиры опухолевых очагов и количественно оценивать уровень накопления РФЛП в них. Поскольку напрямую сравнивать показатели SUV для разных РФЛП не представляется возможным по техническим причинам (для разных радионуклидов чувствительность гамма-камеры отличается), SUV_{max} в новообразовании количественно сравнивался с SUV_{max} в паренхиме печени как в органе физиологической гипераккумуляции обоих препаратов (табл. 2). В случае ее метастатического поражения зона интереса выбиралась в интактной области.

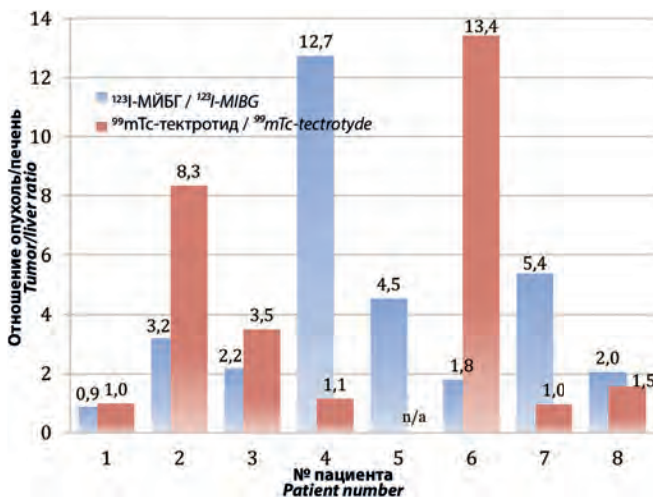
Таблица 1. Характеристика пациентов
Table 1. Patient characteristics

| № | Пол Gender | Возраст, годы Age, years | Гистологический диагноз Histological diagnosis | Наличие метастазов MTS |
|---|-------------------|-----------------------------|---|--|
| 1 | Девочка Female | 4 | Смешанная ганглионейробластома заднего средостения слева Mixed ganglioneuroblastoma of the posterior mediastinum on the left | Нет No |
| 2 | Девочка Female | 5 | Низкодифференцированная НБ левого надпочечника Poorly differentiated NB of the left adrenal gland | Нет No |
| 3 | Мальчик Male | 1 | Недифференцированная НБ забрюшинного пространства слева Undifferentiated NB of the retroperitoneum on the left | Нет No |
| 4 | Мальчик Male | 9 | Злокачественная параганглиома Malignant paraganglioma | В костях To bones |
| 5 | Мальчик Male | 3 | НБ левого надпочечника NB of the left adrenal gland | В костях, печени, лимфатических узлах (ЛУ) To bones, liver, lymph nodes |
| 6 | Мальчик Male | 0,9 | НБ левого надпочечника NB of the left adrenal gland | Нет No |
| 7 | Мальчик Male | 2 | Дифференцированная НБ забрюшинного пространства слева Differentiated NB of the retroperitoneal space on the left | Нет No |
| 8 | Мальчик Male | 3 | Недифференцированная НБ малого таза Undifferentiated NB of the pelvis | В костях To bones |

Таблица 2. Количественная оценка уровня аккумуляции РФЛП в первичной опухоли и печени
Table 2. Quantitative assessment of the level of radiopharmaceutical accumulation in the primary tumor and liver

| № | Размер первичной опухоли, мм Primary tumor size, mm | ^{99m} Tc-тектротид ^{99m} Tc-tectrotyde | | | ¹²³ I-МЙБГ ¹²³ I-MIBG | | |
|---|--|---|-----------------------------------|---|--|-----------------------------------|---|
| | | первичная опухоль (SUVmax) primary tumor (SUVmax) | печень (SUVmax) liver (SUVmax) | отношение опухоли/печень tumor/liver ratio | первичная опухоль (SUVmax) primary tumor (SUVmax) | печень (SUVmax) liver (SUVmax) | отношение опухоли/печень tumor/liver ratio |
| 1 | 50 × 41 × 54 | 7,5 | 7,7 | 1,0 | 5,5 | 6,4 | 0,9 |
| 2 | 75 × 98 × 98 | 27,5 | 3,3 | 8,3 | 14,7 | 4,6 | 3,2 |
| 3 | 61 × 48 × 66 | 19,9 | 5,7 | 3,5 | 9,9 | 4,6 | 2,2 |
| 4 | 45 × 30 × 86 | 14,1 | 12,4 | 1,1 | 19,1 | 1,5 | 12,7 |
| 5 | 72 × 41 × 57 | — | 4,4 | — | 12,7 | 2,8 | 4,5 |
| 6 | 40 × 30 × 34 | 34,9 | 2,6 | 13,4 | 8,9 | 5,0 | 1,8 |
| 7 | 67 × 36 × 29 | 4,0 | 4,2 | 1,0 | 17,2 | 3,2 | 5,4 |
| 8 | 53 × 34 × 49 | 6,8 | 4,4 | 1,5 | 5,1 | 2,5 | 2,0 |

При сравнении отношения опухоль/печень ¹²³I-МЙБГ в 6 из 8 случаев превышал уровень накопления в печени более чем в 2 раза, а ^{99m}Tc-тектротид только в 3 из 8 (рис. 1).


Рис. 1. Отношение уровня накопления РФЛП опухоль/печень для 8 пациентов
Fig. 1. Tumor/liver radiopharmaceutical accumulation level ratio for 8 patients

При сравнении ¹²³I-МЙБГ и ^{99m}Tc-тектротид продемонстрировали схожие результаты в выявлении первичной опухоли, при этом 7 парных исследований были идентичны друг другу. В 1 случае была выявлена соматостатин-негативная, МЙБГ-позитивная опухоль.

Из 8 пациентов у 5 была локализованная опухоль без метастазов, у 3 — метастатическая болезнь: у 2 — метастазы только в костях, у 1 — в костях, ЛУ и печени (множественное, очаговое поражение). У пациента с соматостатин-негативной первичной опухолью метастазы в печени, большая часть метастазов в костях и ЛУ также не накапливали ^{99m}Tc-тектротид. Еще у 1 пациента ^{99m}Tc-тектротид не позволил выявить метастазы в костях, но накапливался в первичной опухоли. Данные представлены в табл. 3.

Для наглядности далее продемонстрированы репрезентативные результаты парных исследований с ¹²³I-МЙБГ и ^{99m}Tc-тектротидом (рис. 2–5).

Обсуждение

Согласно обобщенному опыту, ¹²³I-МЙБГ обладает высокой чувствительностью и специфичностью и является незаменимым диагностическим инстру-

Таблица 3. Количественная оценка уровня аккумуляции РФЛП опухолевыми метастазами и печенью

Table 3. Quantitative assessment of the level of accumulation of radiopharmaceuticals in tumor metastases and liver

| № | ^{99m} Tc-тектротид ^{99m} Tc-tectrotyde | | | | ¹²³ I-МЙБГ ¹²³ I-MIBG | | | |
|---|---|---|------------|--|--|---|------------|--|
| | метастазы MTS | количество выявленных очагов number of identified lesions | SUV max | отношение опухоль/печень tumor/liver ratio | метастазы MTS | количество выявленных очагов number of identified lesions | SUV max | отношение опухоль/печень tumor/liver ratio |
| 1 | ЛУ Lymph nodes | 1/3 | 1,7 | 0,4 | ЛУ Lymph nodes | 3/3 | 13 | 4,6 |
| | Кости, множественные Bones, multiple | Единичные In single | 9,2 | 2,1 | Кости, множественные Bones, multiple | Все All | 8,8 | 3,1 |
| | Печень Liver | — | — | — | Печень Liver | Все All | 14 | 5,0 |
| 2 | Кости Bones | — | — | — | Кости Bones | Все All | 4,3 | 0,3 |
| 3 | Кости Bones | Все All | 7,8 | 1,8 | Кости Bones | Все All | 5,8 | 1,3 |

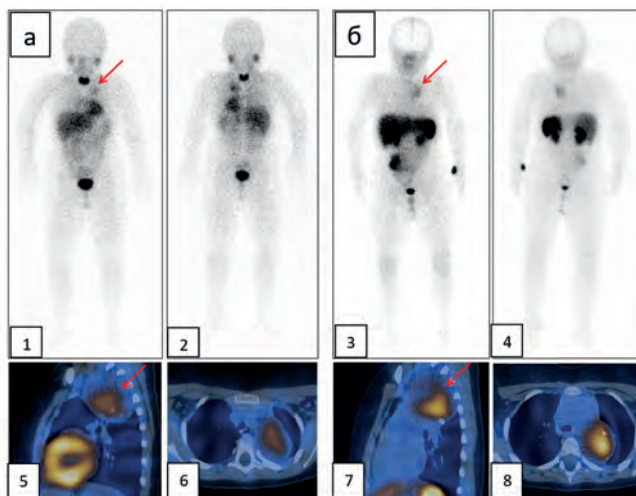


Рис. 2. Пациентка Б., 4 года. Диагноз: смешанная ганглионеуробластома заднего средостения слева. Здесь и далее на всех рисунках представлены: а – исследования с ¹²³I-МЙБГ; б – исследования с ^{99m}Tc-тектротидом (красные стрелки указывают на опухоль). Планарные скинтиграммы в передней (1, 3) и задней (2, 4) проекциях; ОФЭКТ/КТ-срезы в сагиттальных (5, 7) и аксиальных (6, 8) плоскостях. В заднем средостении слева определяется опухолевое образование солидной структуры с рентгеноконтрастными включениями, протяженностью до 57 мм. Определяется схожая скинтиграфическая картина: распределение обоих диагностических РФЛП в первичной опухоли повышенное и неравномерное (SUVmax для ¹²³I-МЙБГ – 5,5; для ^{99m}Tc-тектротид – 7,5)

Fig. 2. Patient B., girl, 4 years old. Diagnosis: mixed ganglioneuroblastoma of the left posterior mediastinum. Here and below the figures show: a – studies with ¹²³I-MIBG; б – studies with ^{99m}Tc-tectrotyde (red arrows indicate a tumor). Planar scintigrams in anterior (1, 3) and posterior (2, 4) projections; SPECT/CT sections in sagittal (5, 7) and axial (6, 8) planes. In the posterior mediastinum on the left, a tumor formation of a solid structure with radiopaque inclusions, up to 57 mm in length, was detected. A similar scintigraphic picture is determined: the distribution of both diagnostic radiopharmaceuticals in the primary tumor is increased and uneven (SUVmax for ¹²³I-MIBG – 5.5; for ^{99m}Tc-tectrotyde – 7.5)

ментом для визуализации НБ [11]. Специфичность скинтиграфии с ¹²³I-МЙБГ в диагностике заболевания приближается к 90–95 % [19, 20].

Существующие исследования демонстрируют высокую диагностическую ценность скинтиграфии с аналогами соматостатина при выявлении нейроген-

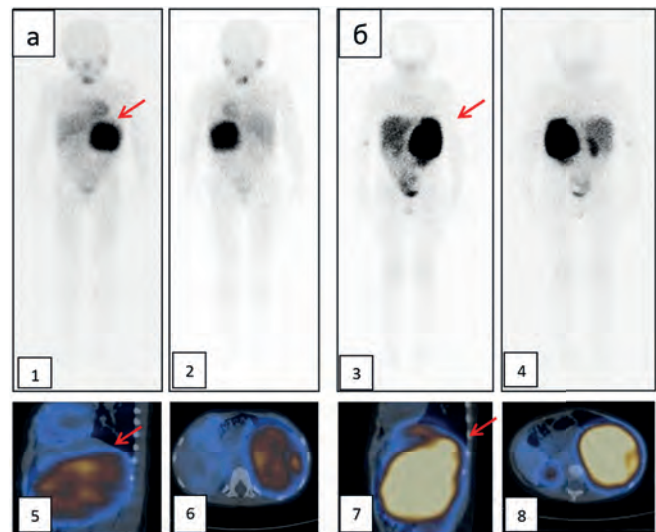


Рис. 3. Пациентка Г., 5 лет. Диагноз: низкодифференцированная НБ левого надпочечника. В забрюшинном пространстве слева определяется массивное опухолевое образование размерами до 92 × 86 мм с повышенным накоплением обоих РФЛП по всему объему (SUVmax для ¹²³I-МЙБГ – 14,6; для ^{99m}Tc-тектротид – 27,5)

Fig. 3. Patient G., girl, 5 years old. Diagnosis: low-grade NB of the left adrenal gland. In the retroperitoneal space on the left, a massive tumor formation measuring up to 92 × 86 mm is detected with increased accumulation of both radiopharmaceuticals throughout the entire volume (SUVmax for ¹²³I-MIBG – 14.6; for ^{99m}Tc-tectrotyde – 27.5)

ных опухолей. Так, при феохромоцитоме, НБ и паранганглиоме чувствительность превышает 85 % [21]. Скитиграфия с аналогами соматостатина, меченными ^{99m}Tc, обладает определенными преимуществами перед скитиграфией с ¹²³I-МЙБГ ввиду широкой доступности, меньшей дозы облучения пациента, меньшего времени, необходимого для визуализации, отсутствия специальной подготовки перед исследованием, а также более высокого качества скитиграфической картинки.

В исследовании А. Emami-Ardekani et al. [22] чувствительность скитиграфии с ¹³¹I-МЙБГ была выше, чем скитиграфия с ^{99m}Tc-HYNIC-ТОС в диагностике НБ, что косвенно подтверждает наши результаты.

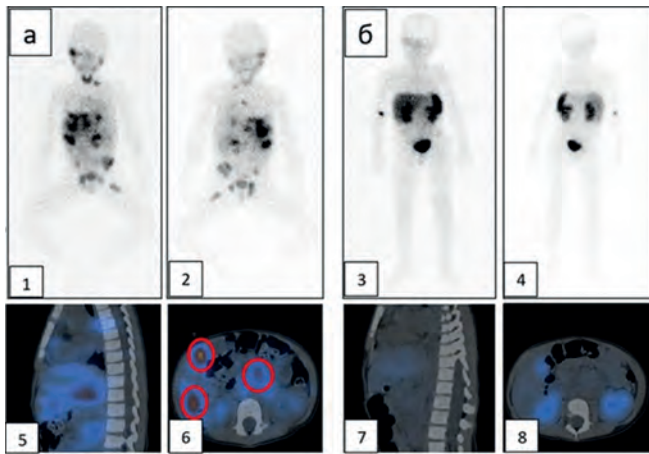


Рис. 4. Пациент Б., 3 года. Диагноз: НБ левого надпочечника, 4-я стадия по INSS (метастатическое поражение забрюшинных ЛУ, надключичных ЛУ слева, печени, правой орбиты, костного мозга, костей). В левой надключичной области слева определяется конгломерат увеличенных ЛУ до 23 × 11 мм; в забрюшинном пространстве слева на уровне Th11-L1 имеется образование до 72 × 41 × 57 мм; на уровне Th12-L4 – до 54 × 26 × 74 мм; в печени множественные гиподенсные очаги во всех отделах (контрольный в S6 до 43 × 39 мм); множественные бластические очаги в костях. Повышенное накопление ¹²³I-МЙБГ отмечается во всех патологических очагах (некоторые околочерчены красным), в то время как ^{99m}Tc-тектротид накапливается лишь в конгломерате пораженных ЛУ в надключичной области слева (SUVmax – 1,7 против SUVmax – 13,0 для ¹²³I-МЙБГ) и единичных очагах в костях черепа (SUVmax 9,2 и 8,8 соответственно)

Fig. 4. Patient B., boy, 3 years old. Diagnosis: NB of the left adrenal gland, stage 4 according to INSS (metastatic lesions of the retroperitoneal lymph nodes, supraclavicular lymph nodes on the left, liver, right orbit, bone marrow, bones). In the left supraclavicular region on the left, a conglomerate of enlarged lymph nodes up to 23 × 11 mm is determined; in the retroperitoneal space on the left at the Th11-L1 level, a formation up to 72 × 41 × 57 mm; at the Th12-L4 level up to 54 × 26 × 74 mm; in the liver there are multiple hypodense foci in all sections (control in S6 up to 43 × 39 mm); multiple blastic foci in the bones. Increased accumulation of ¹²³I-MIBG is observed in all pathological lesions, while ^{99m}Tc-tectrotyde accumulates only in a conglomerate of affected lymph nodes in the supraclavicular region on the left (SUVmax – 1.7 versus SUVmax – 13.0 for ¹²³I-MIBG) and single foci in the bones of the skull on the right (SUVmax 9.2 and 8.8 respectively)

В нашем исследовании скintiграфия с ¹²³I-МЙБГ позволила выявить первичную опухоль и метастатическое поражение в 100 % случаев, при этом продемонстрировала более высокие относительные уровни накопления опухоль/печень и контрастности полученных изображений.

Визуализация опухоли с помощью аналогов соматостатина зависит от величины экспрессии рецепторов к соматостатину, а также их подтипов, что может быть подтверждено только с помощью ИГХ-исследования. Известно, что тектротид обладает сродством ко 2 подтипу рецепторов, которые экспрессируются клетками НБ в 77–89 %, что и позволяет потенциально использовать его в качестве диагностического РФЛП [23, 24].

Диагностика с использованием аналогов соматостатина может применяться для выявления опухоле-

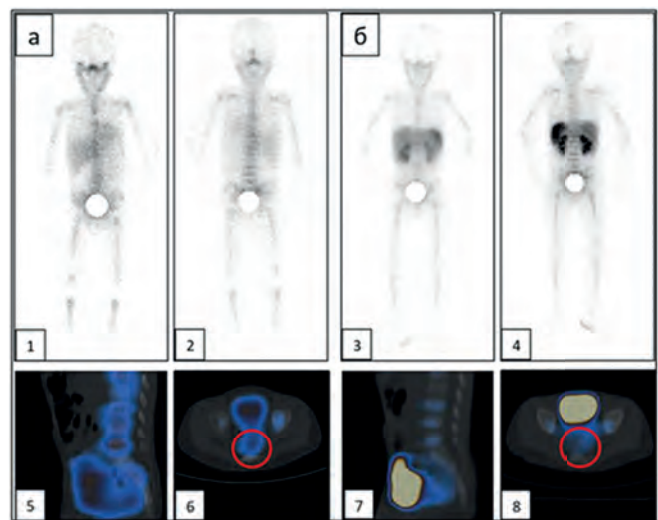


Рис. 5. Пациент Ш., 2 года. Диагноз: недифференцированная НБ малого таза. Стадия 4 по INSS (делеция 11q23, делеция 1p36, метастатическое субтотальное поражение костей скелета). В малом тазу пресакрально и преимущественно слева определяется объемное образование неоднородной солидной структуры до 53 × 34 × 49 мм с повышенной аккумуляцией обоих РФЛП (SUVmax для ¹²³I-МЙБГ – 5,1; для ^{99m}Tc-тектрототида – 6,8). Также наблюдается диффузное повышенное накопление обоих РФЛП во всех костях скелета (SUVmax для ¹²³I-МЙБГ – 5,8; для ^{99m}Tc-тектрототида – 7,8)

Fig. 5. Patient Sh., boy, 2 years old. Diagnosis: undifferentiated pelvic NB. INSS stage 4 (11q23 deletion, 1p36 deletion, metastatic subtotal lesion of skeletal bones). In the small pelvis, presacral and predominantly on the left, a volumetric formation of a heterogeneous solid structure up to 53 × 34 × 49 mm is detected with increased accumulation of both radiopharmaceuticals (SUVmax for ¹²³I-MIBG – 5.1; for ^{99m}Tc-tectrotyde – 6.8). Diffuse increased accumulation of both radiopharmaceuticals in all skeletal bones is also determined (SUVmax for ¹²³I-MIBG – 5.8; for ^{99m}Tc-tectrotyde – 7.8)

вых поражений, если исследования с ¹²³I-МЙБГ были отрицательными, что встречается в 10 % случаев [25]. Также тектротид может использоваться для определения соматостатинового статуса опухоли в качестве потенциального предиктора для молекулярно-направленной РНТ. В настоящее время проводится клиническое исследование по применению пептид-рецепторной целевой терапии ⁶⁷Cu-SARTATE у детей с рецидивирующей и рефрактерной НБ высокого риска [26]. Сцинтиграфия с ^{99m}Tc-тектротидом также потенциально может помочь в выявлении гетерогенности опухоли и выполнять навигационную роль при определении места биопсии.

Заключение

В нашем исследовании впервые в Российской Федерации были сравнены между собой ¹²³I-МЙБГ и ^{99m}Tc-тектротид в диагностике детских нейрогенных опухолей до начала лечения. Сцинтиграфия с ^{99m}Tc-тектротидом оказалась применима для диагностики нейрогенных опухолей, однако малая выборка пациентов не позволяет оценить критерии информативности и требует дальнейшего изучения.

ЛИТЕРАТУРА / REFERENCES

- Wilson L.M., Draper G.J. Neuroblastoma, its natural history and prognosis: a study of 487 cases. *Br Med J.* 1974;3:301–7. doi: 10.1136/bmj.3.5926.301.
- Punia R.S., Mundi I., Kundu R., Jindal G., Dalal U., Mohan H. Spectrum of nonhematological pediatric tumors: a clinicopathologic study of 385 cases. *Indian J Med Paediatr Oncol.* 2014;35(2):170–4. doi: 10.4103/0971-5851.138995.
- Brodeur G.M., Castleberry R.P. Neuroblastoma. In: Principles and practices of pediatric oncology. Pizzo P.A., Poplack D.G., eds. 5th ed. Philadelphia: Lippincott Williams & Wilkins, 2006. Pp. 933–70.
- Ren J., Fu Z., Zhao Y. Clinical value of ¹⁸F-FDG PET/CT to predict *MYCN* gene, chromosome 1p36 and 11q status in pediatric neuroblastoma and ganglioneuroblastoma. *Front Oncol.* 2023;13:1099290. doi: 10.3389/fonc.2023.1099290.
- Sharp S.E., Shulkin B.L., Gelfand M.J., Salisbury S., Furman W.L. ¹²³I-MIBG scintigraphy and ¹⁸F-FDG PET in neuroblastoma. *J Nucl Med.* 2009;50(8):1237–43. doi: 10.2967/jnumed.108.060467.
- Nakajo M., Shapiro B., Copp J., Kalf V., Gross M.D., Sisson J.C., Beierwaltes W.H. The normal and abnormal distribution of the adrenomedullary imaging agent m-[I-131]iodobenzylguanidine (I-131 MIBG) in man: evaluation by scintigraphy. *J Nucl Med.* 1983;24(8):672–82. PMID: 6135764.
- Wang Y., Xu Y., Kan Y., Wang W., Yang J. Diagnostic Value of Seven Different Imaging Modalities for Patients with Neuroblastic Tumors: A Network Meta-Analysis. *Contrast Media Mol Imaging.* 2021;2021:5333366. doi: 10.1155/2021/5333366.
- Zhang H., Huang R., Cheung N.K., Guo H., Zanzonico P.B., Thaler H.T., Lewis J.S., Blasberg R.G. Imaging the norepinephrine transporter in neuroblastoma: a comparison of [¹⁸F]-MFBG and ¹²³I-MIBG. *Clin Cancer Res.* 2014;20(8):2182–91. doi: 10.1158/1078-0432.CCR-13-1153.
- Dhull V.S., Sharma P., Patel C., Kundu P., Agarwala S., Bakhshi S., Bhatnagar V., Bal C., Kumar R. Diagnostic value of ¹⁸F-FDG PET/CT in paediatric neuroblastoma: comparison with ¹³¹I-MIBG scintigraphy. *Nucl Med Commun.* 2015;36(10):1007–13. doi: 10.1097/MNM.0000000000000347.
- Beijst C., de Keizer B., Lam M.G.E.H., Janssens G.O., Tytgat G.A.M., de Jong H.W.A.M. A phantom study: Should ¹²⁴I-mIBG PET/CT replace ¹²³I-mIBG SPECT/CT? *Med Phys.* 2017;44(5):1624–31. doi: 10.1002/mp.12202.
- Bar-Sever Z., Biassoni L., Shulkin B., Kong G., Hofman M.S., Lopci E., Manea I., Koziorowski J., Castellani R., Boubaker A., Lambert B., Pfluger T., Nadel H., Sharp S., Giammarile F. Guidelines on nuclear medicine imaging in neuroblastoma. *Eur J Nucl Med Mol Imaging.* 2018;45(11):2009–24. doi: 10.1007/s00259-018-4070-8.
- Ambrosini V., Morigi J.J., Nanni C., Castellucci P., Fanti S. Current status of PET imaging of neuroendocrine tumours (¹⁸F]FDOPA, [⁶⁸Ga] tracers, [¹¹C]/[¹⁸F]-HTP). *Q J Nucl Med Mol Imaging.* 2015;59(1):58–69. PMID: 25677589.
- Sait S., Modak S. Anti-GD2 immunotherapy for neuroblastoma. *Expert Rev Anticancer Ther.* 2017;17(10):889–904. doi: 10.1080/14737140.2017.1364995.
- Chan G.C., Chan C.M. Anti-GD2 Directed Immunotherapy for High-Risk and Metastatic Neuroblastoma. *Biomolecules.* 2022;12(3):358. doi: 10.3390/biom12030358.
- Kroiss A., Putzer D., Uprimny C., Decristoforo C., Gabriel M., Santner W., Kranewitter C., Warwitz B., Waitz D., Kendler D., Virgolini I.J. Functional imaging in pheochromocytoma and neuroblastoma with ⁶⁸Ga-DOTA-Tyr 3-octreotide positron emission tomography and ¹²³I-metaiodobenzylguanidine. *Eur J Nucl Med Mol Imaging.* 2011;38(5):865–73. doi: 10.1007/s00259-010-1720-x.
- Del Olmo-Garcia M.I., Prado-Wohlwend S., Andres A., Soriano J.M., Bello P., Merino-Torres J.F. Somatostatin and Somatostatin Receptors: From Signaling to Clinical Applications in Neuroendocrine Neoplasms. *Biomedicines.* 2021;9(12):1810. doi: 10.3390/biomedicines9121810.
- Bădan M.I., Piciu D. Immunohistochemical markers and SPECT/CT somatostatin-receptor (^{99m}Tc-tektrotyd) uptake in well and moderately differentiated neuroendocrine tumors. *Acta Endocrinol (Buchar).* 2022;18(4):523–30. doi: 10.4183/aeb.2022.523.
- Клинические рекомендации. Нейробластома. Национальное общество детских гематологов и онкологов, 2020. [Clinical recommendations. Neuroblastoma. National Society of Pediatric Hematology and Oncology, 2020. (In Russ.)].
- Ben-Sellem D., Ben-Rejeb N. Does the Incremental Value of ¹²³I-Metaiodobenzylguanidine SPECT/CT over Planar Imaging Justify the Increase in Radiation Exposure? *Nucl Med Mol Imaging.* 2021;55(4):173–80. doi: 10.1007/s13139-021-00707-5.
- Bleeker G., Tytgat G.A., Adam J.A., Caron H.N., Kremer L.C., Hooft L., Dalen E.C. ¹²³I-MIBG scintigraphy and ¹⁸F-FDG-PET imaging for diagnosing neuroblastoma. *Cochrane Database Syst Rev.* 2015;(9):CD009263. doi: 10.1002/14651858.CD009263.pub2.
- Kroiss A.S. Current status of functional imaging in neuroblastoma, pheochromocytoma, and paraganglioma disease. *Wien Med Wochenschr.* 2019;169:25–32. doi: 10.1007/s10354-018-0658-7.
- Emami-Ardekani A., Mirzabeigi A., Fard-Esfahani A., Fallahi B., Beiki D., Hassanzadeh-Rad A., Geramifar P., Eftekhari M. Comparing diagnostic performance of ¹³¹I-metaiodobenzylguanidine (¹³¹I-MIBG) and ^{99m}Tc-hydrazinonicotinyl-Tyr3-Octreotide (^{99m}Tc-HYNIC-TOC) in diagnosis and localization of pheochromocytoma and neuroblastoma. *Iran J Nucl Med.* 2018;26(2):68–75.
- Alexander N., Marrano P., Thorner P., Naranjo A., Van Ryn C., Martinez D., Batra V., Zhang L., Irwin M.S., Baruchel S. Prevalence and Clinical Correlations of Somatostatin Receptor-2 (SSTR2) Expression in Neuroblastoma. *J Pediatr Hematol Oncol.* 2019;41(3):222–7. doi: 10.1097/MPH.0000000000001326.
- Zhou Z., Wang G., Qian L., Liu J., Yang X., Zhang S., Zhang M., Kan Y., Wang W., Yang J. Evaluation of iodine-123-labeled metaiodobenzylguanidine single-photon emission computed tomography/computed tomography based on the International Society of Pediatric Oncology Europe Neuroblastoma score in children with neuroblastoma. *Quant Imaging Med Surg.* 2023;13(6):3841–51. doi: 10.21037/qims-22-1120.
- Limouris G.S., Giannakopoulos V., Stavrika A., Toubanakis N., Vlahos L. Comparison of In-111 pentetate, Tc-99m (V)DMSA and I-123 mIBG scintigraphy in neural crest tumors. *Anticancer Res.* 1997;17(3B):1589–92. PMID: 9179199.
- <https://classic.clinicaltrials.gov/ct2/show/NCT04023331> [Электронный ресурс]. Дата обращения: 22.10.2023.

Статья поступила в редакцию: 25.10.2023. Принята в печать: 06.02.2024.

Article was received by the editorial staff: 25.10.2023. Accepted for publication: 06.02.2024.

<https://doi.org/10.21682/2311-1267-2024-11-1-44-51>

Морфологические особенности ретинобластомы – первичные и вторичные изменения глаз. Практические вопросы

А.В. ШацкихФГАУ «НМИЦ «МНТК «Микрохирургия глаза» им. акад. С.Н. Федорова» Минздрава России;
Россия, 127486, Москва, Бескудниковский бул., 59а**Контактные данные:** Анна Викторовна Шацких avsatik07@yandex.ru

Проведен ретроспективный анализ гистологических исследований 60 энуклеированных глаз с клиническим диагнозом ретинобластомы (РБ). В статье представлены сводные данные изменений оболочек глаза, пораженных опухолью, признаки агрессии РБ, пути экстрабульбарного распространения. В работе использован стандартизированный протокол морфологического исследования глаз при РБ. Уделено внимание гистологическим признакам лечебного патоморфоза РБ, вторичной глаукомы и субатрофии глазного яблока. Даны рекомендации по макро- и микроскопическому исследованию глазного яблока с внутриглазной опухолью – РБ.

Ключевые слова: ретинобластома, световая микроскопия, признаки агрессии, экстрабульбарный рост, лечебный патоморфоз

Для цитирования: Шацких А.В. Морфологические особенности ретинобластомы – первичные и вторичные изменения глаз. Практические вопросы. Российский журнал детской гематологии и онкологии 2024;11(1):44–51.

Информация об авторе

А.В. Шацких: к.м.н., заведующая патологоанатомической лабораторией – врач-патологоанатом НМИЦ «МНТК «Микрохирургия глаза» им. акад. С.Н. Федорова, e-mail: avsatik07@yandex.ru; <https://orcid.org/0000-0002-3437-8162>, SPIN-код: 1751-9815

Вклад автора

Концепция и дизайн исследования, сбор материала, написание текста рукописи, составление резюме и прочее выполнено автором лично.

Morphological features of retinoblastoma – primary and secondary eye changes. Practical issues

A. V. ShatskikhNational Medical Research Center Academician S.N. Fyodorov Intersectoral Scientific and Technical Complex “Eye microsurgery”,
Ministry of Health of Russia; 59a Beskudnikovsky Blvd., Moscow, 127486, Russia

A retrospective analysis of histological studies of 60 enucleated eyes with a clinical diagnosis of the retinoblastoma (Rb) was carried out. The article presents a summary data on changes in the retina, choroid, iris, sclera, optic nerve and other structures of the eye affected by the tumor, signs of the Rb aggression, and ways of extrabulbar spread. A standardized protocol for morphological examination of the eyes with Rb was used in the study. Attention was paid to the histological signs of therapeutic pathomorphosis of the Rb, secondary glaucoma and subatrophy of the eyeball. The article also contains recommendations about macro- and microscopic examination of the eyeball with intraocular tumor – Rb.

Key words: retinoblastoma, light microscopy, signs of the aggression, ways of extrabulbar spread, therapeutic pathomorphosis

For citation: Shatskikh A.V. Morphological features of retinoblastoma – primary and secondary eye changes. Practical issues. Russian Journal of Pediatric Hematology and Oncology. 2024;11(1):44–51.

Information about the author

A. V. Shatskikh: Cand. Of Sci. (Med.), Head of the Pathological Laboratory – Pathologist of the National Medical Research Center Academician S.N. Fyodorov Intersectoral Scientific and Technical Complex “Eye microsurgery”, Ministry of Health of Russia, e-mail: avsatik07@yandex.ru; <https://orcid.org/0000-0002-3437-8162>, SPIN-code: 1751-9815

Authors' contribution

The concept and design of the study, the collection of material, the writing of the text of the article, the composing a resume, and so on were carried out by the author personally.

Благодарности

Автор выражает благодарность за помощь и всестороннюю поддержку при подготовке данной статьи своим коллегам – сотрудникам отдела офтальмоонкологии и радиологии ФГАУ «НМИЦ «МНТК «Микрохирургия глаза» им. акад. С.Н. Федорова» Минздрава России и лично его руководителю д.м.н. Андрею Александровичу Яровому, а также признательность за многолетнее сотрудничество и ценнейший обмен опытом в данном направлении ведущему научному сотруднику хирургического отделения № 1 (опухолей головы и шеи) НИИ детской онкологии и гематологии им. акад. РАМН Л.А. Дурнова ФГБУ «НМИЦ онкологии им. Н.Н. Блохина» Минздрава России, профессору кафедры детской онкологии им. акад. Л.А. Дурнова ФГБОУ ДПО РМАНПО Минздрава России, д.м.н. Татьяне Леонидовне Ушаковой.

Статья подготовлена по материалам программного доклада на II Школе по диагностике и лечению детей с ретинобластомой (Москва, 2023). Автор благодарит врачей-ординаторов 2-го года обучения НИИ детской онкологии и гематологии им. акад. РАМН Л.А. Дурнова Ирину Юрьевну Трушкову и Таисию Сергеевну Езюкову за конвертацию видеопрезентации в текстовую стенограмму доклада и техническую поддержку при оформлении статьи.

Thanks

The author expresses gratitude for the help and comprehensive support in preparing this article to his colleagues – employees of the Ocular Oncology and Radiology Department of the National Medical Research Center Academician S.N. Fyodorov Intersectoral Scientific and Technical Complex “Eye microsurgery”, Ministry of Health of Russia and personally to its Head, Dr. of Sci. (Med.) Andrey Aleksandrovich Yarovoy, and also expresses gratitude for many years of cooperation and the most valuable exchange of experience in this direction to the Leading Researcher Surgical Department No. 1 (Head and Neck Tumors) of the Research Institute of Pediatric Oncology and Hematology named after Academician of the Russian Academy of Medical Sciences L.A. Durnov at N.N. Blokhin National Medical Research Center of Oncology, Ministry of Health of Russia, Professor at the Department of Pediatric Oncology named after Academician L.A. Durnov at Russian Medical Academy of Continuing Professional Education, Ministry of Health of Russia, Dr. of Sci. (Med.) Tatyana Leonidovna Ushakova.

The article was prepared based on the materials of the program report at the II School on the diagnosis and treatment of children with retinoblastoma (Moscow, 2023). The author thanks the 2nd year residents of the Research Institute of Pediatric Oncology and Hematology named after Academician of the Russian Academy of Medical Sciences L.A. Durnov at N.N. Blokhin National Medical Research Center of Oncology, Ministry of Health of Russia Irina Yuryevna Trushkova and Taisiya Sergeevna Ezyukova for converting the video presentation into a text transcript of the report and technical support in preparing the article.

Конфликт интересов. Автор декларирует отсутствие явных и потенциальных конфликтов интересов, связанных с публикацией настоящей статьи / **Conflict of interest.** There are no obvious and potential conflicts of interest related to the publication of this article.

Финансирование. Автор заявляет об отсутствии внешнего финансирования при проведении поисково-аналитической работы / **Funding.** There is no external funding for the search and analytical work.

Актуальность

Ретинобластома (РБ) является наиболее распространенной злокачественной внутриглазной опухолью у детей, составляющей от 2,5 до 4 % всех злокачественных неоплазм детского возраста [1].

С развитием органосохраняющего лечения и мультидисциплинарным подходом спасение глаза становится возможным при внутриглазных опухолях групп от А до D [2]. Однако при опухолях группы Е и группы D (односторонние случаи) в большинстве случаев методом лечения остается энуклеация с высокой частотой гистопатологических факторов риска в энуклеированных глазах в развивающихся странах в отличие от развитых стран [3].

Согласно Приказу Министерства здравоохранения Российской Федерации от 24 марта 2016 г. № 179н протоколы прижизненного патоморфологического исследования, заполняемые при изучении морфологического материала, содержат лишь общий пункт микроскопического описания [4]. Однако при описании глазных яблок с внутриглазной опухолью необходим структурированный подход в изложении этих данных для передачи клиницистам и определения правильной тактики дальнейшего лечения [5, 6].

Для проведения гистологического исследования глаза требуется качественная фиксация материала, предоставление анамнестических данных о результатах предоперационного обследования и проведенного лечения, которые необходимы для правильной вырезки в соответствии с основным очагом поражения. В связи с этим на всех этапах морфологической диагностики от энуклеации до получения готовых препаратов следует поддерживать тесную связь между хирургом и морфологом [7, 8].

Получение своевременного полного морфологического описания глаза при РБ способствует ранней реабилитации пациентов. Морфологические протоколы зачастую содержат необходимый минимум данных для определения дальнейшей тактики ведения больных, но иногда морфологу следует представлять расширенные данные об изменении оболочек глаза при РБ, патоморфоз самой опухоли, вторичные

структурные изменения глаза, которые могут обосновывать назначение адьювантной терапии, определять сроки протезирования, служить предметом научных изысканий, в том числе с комплексным подходом в составлении прогноза метастазирования [7–10].

Цель исследования — предоставить некоторые первичные и вторичные изменения глаза при РБ, учитывая многообразие морфологического строения опухоли, а также ее изменчивость под воздействием ранее проведенного лечения.

Материалы и методы

Проведен ретроспективный анализ результатов прижизненных патоморфологических исследований 60 энуклеированных глазных яблок, проведенных в период с 2018 по 2023 г. в патоморфологической лаборатории ФГАУ «НМИЦ «МНТК «Микрохирургия глаза» им. акад. С.Н. Федорова» Минздрава России (38 клинических случаев — пациенты отделения офтальмоонкологии и радиологии ФГАУ «НМИЦ «МНТК «Микрохирургия глаза» им. акад. С.Н. Федорова» Минздрава России и 22 — консультативный материал готовых гистологических препаратов других учреждений).

Макроскопическое описание и вырезка гистологического материала производятся с учетом топографии основного очага опухоли, определяемого по данным дооперационного исследования или с использованием методики трансиллюминации (диафаноскопии) изолированного глаза, если позволяет прозрачность роговицы и глубже лежащих сред. Вскрытие осуществляется меридианально, с формированием центральной колодки (ЦК), содержащей основание опухолевого очага, — кольцо спереди ограниченное роговицей, сзади включающее зрительный нерв (ЗН) (рис. 1а). Оставшиеся боковые колодки (БК), разделенные вдоль, заливаются в отдельные блоки в диаметрально противоположном ЦК меридиане, чтобы получить максимальный ответ по поражению всей площади хориоидеи (рис. 1б). При субтотальном заполнении витреальной полости опухолевыми массами или невозможности определения топографии основного

очага вырезка ЦК осуществляется в горизонтальном меридиане, ориентиром могут служить каналы задних длинных цилиарных артерий и длинных цилиарных нервов в склере по бокам от ЗН, а также сухожилия экстрабульбарных мышц. Дистальный отрезок ЗН требует особого внимания. Зачастую хирурги сами присылают его отдельный фрагмент для исследования, если нет и длина ЗН энуклеированного глаза позволяет, мы сами его отсекаем и пускаем в проводку в поперечном срезе так называемые пятачки, чтобы оценить при прорастании площадь поражения линии отсечения или же быть уверенными, что нет опухолевых отсевов ни в межболобочном пространстве, ни в стволе ЗН (рис. 1а). Влажного архива практически не остается, исключение составляют те участки БК, в которых не обнаружена опухоль или опухолевые отсевы.

Некоторые глаза, которые поступают на консультацию, содержат хрусталик. Настоятельно рекомендуем отказаться от оставления хрусталика внутри ЦК, потому что это изолированная структура глаза, не имеющая кровоснабжения и иннервации. Изменениям подвержена лишь капсула, да и то только поверхностно, что не имеет диагностической ценности. Присутствие хрусталика значительно снижает качество гистологических препаратов при методике парафиновой заливки. При гистологической проводке в результате обезжиривания и обезвоживания хрусталик превращается практически в инородное тело стеклянкой плотности, что травмирует окружающие оболочки и опухолевую ткань при микротомии.

Необходимо отметить, что с блока ЦК изготавливается не менее 10 уровней срезов, каждый нумеруется последовательно для возможности определения уровня поражения, БК – не менее 5 уровней. При выраженных вторичных изменениях, а именно оссификации, предварительно материал подвергается декальцинации, иногда кроме стандартной окраски гематоксилином и эозином мы используем окраску пикрофуксином по методике Ван Гизона.

Для удобства структурирования деталей исследования в отношении энуклеированных глаз с подозрением на РБ мы в своей работе использовали протокол, утвержденный в 2003 г. в НИИ детской онкологии

и гематологии им. акад. РАМН Л.А. Дурнова ФГБУ «НМИЦ онкологии им. Н.Н. Блохина» Минздрава России. Протокол содержит общие сведения о пациенте, клинический диагноз, результаты исследований и предшествующие до энуклеации методы лечения (если таковые были), макро- и микрописание глазного яблока, а также дополнения от морфолога (если таковые были).

Результаты

Для верификации диагноза РБ осуществлялся поиск нейробластомного строения опухоли, а именно розеток Хомера–Райта и Флекснера–Винтерштерна (рис. 2). Основываясь на собственном клиническом опыте и коллегиальном обсуждении препаратов с профессором Инной Петровной Хорошиловой-Масловой (моим наставником и учителем в профессии), стоит отметить, что розеточное строение Хомера–Райта, центром которого является сосуд, больше носит перипититарный характер, чем истинно нейробластомное происхождение, поэтому может являться признаком низкой дифференцировки опухоли. Розетки Флекснера–Винтерштейна более специфичны и в них прослеживается структура истинной нейробластомы как первичного компонента. Обращает на себя внимание, что розетки Хомера–Райта располагаются в основном в анапластической зоне, где опухоль представлена мелкоклеточным строением и нет возможности дифференцировать морфотип.

В своей практике мы ни разу не наблюдали в энуклеированных глазах признаков ретиноцитомы и не встречали такие структуры, как флоретты.

По поводу инвазии сетчатки следует сказать, что макроскопическое описание малоинформативно в отношении характера роста опухоли, эндофитный или экзофитный рост определяются лишь при гистологическом исследовании с установлением вектора распространения опухолевой инвазии.

Крайними формами инвазии сетчатки можно считать диффузную массивную инфильтрацию (рис. 3а) и очаговое поражение сетчатки с частичным сохранением стратификации слоев и ее возможного морфофункционального строения (рис. 3б).

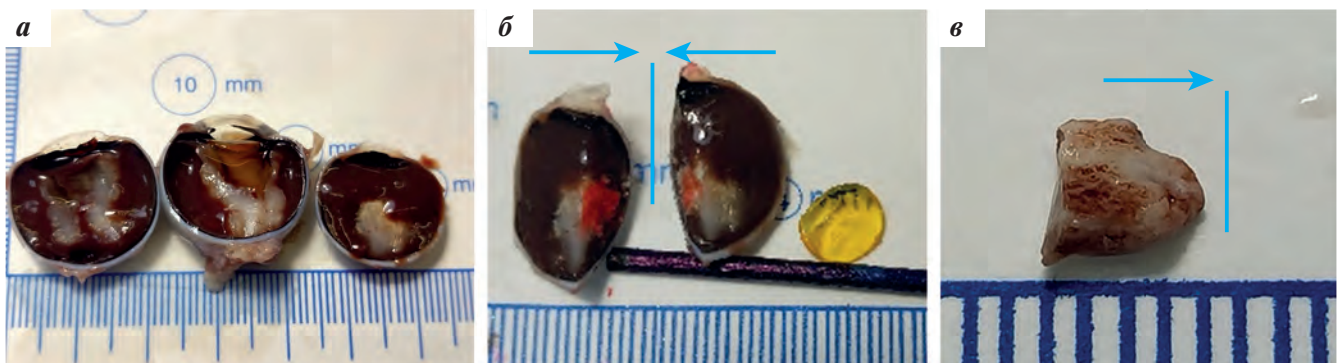


Рис. 1. Обзорное фото вырезки материала энуклеированного глаза с РБ: а – ЦК и БК при меридианальном вскрытии глазного яблока; б – детали БК и удаленный из глаза хрусталик; в – дистальный фрагмент ЗН. Стрелками указана ориентировка материала в парафиновом блоке

Fig. 1. An overview photo of the material clipping from the enucleated eye with Rb: а – central and lateral callots during meridian opening of the eyeball; б – details of the lateral callot and the removed lens; в – distal fragment of the optic nerve. Arrows indicate the orientation of the material in the paraffin block

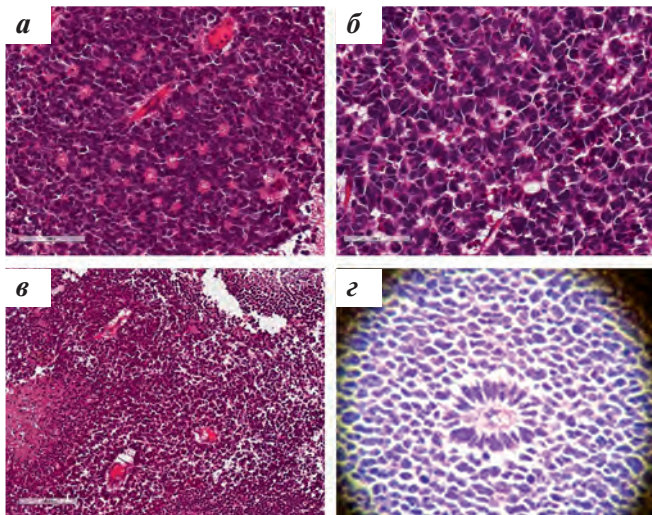


Рис. 2. Гистологическое строение РБ: а, б – розетки Флекснера–Винтерштерна; в, з – розетки Хомера–Райта. Окраска гематоксилином и эозином: а – $\times 200$; б, з – $\times 400$; в – $\times 100$

Fig. 2. Histological structure Rb: a, б – Flexner–Wintersterner rosettes; в, з – Homer–Wright rosettes. Stained with hematoxylin and eosin: а – $\times 200$; б, з – $\times 400$; в – $\times 100$

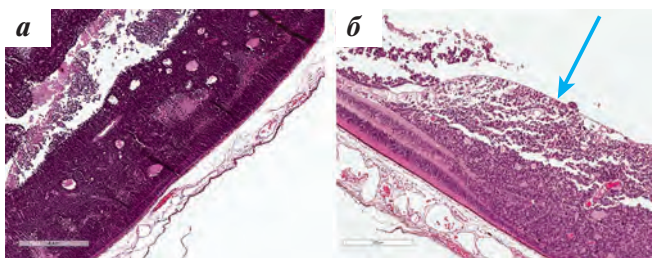


Рис. 3. Гистологическое строение РБ. Инвазия сетчатки: массивная инфильтрация (а) и очаговое поражение (б), стрелкой указана внутренняя пограничная мембрана. Окраска гематоксилином и эозином, $\times 100$

Fig. 3. Histological structure Rb. Retina invasion: massive infiltration (a) and focal lesion (б), arrow indicates the internal limiting membrane. Stained with hematoxylin and eosin, $\times 100$

В некоторых случаях сдерживающим фактором диссеминации опухоли по структурам глаза является напряженность внутренней пограничной мембраны, долгое время удерживающей этот очаг в структуре (см. рис. 3б). С ним связан другой аспект – поражение стекловидного тела. Вопрос дискуссионный в отношении энуклеированных глаз, потому что во всех исследованных глазах без предшествующего лечения как при массивном, так и при немассивном поражении сетчатки мы обнаруживали опухолевые клетки в стекловидном теле. Оно могло содержать «рассыпанные» клетки (рис. 4б), структурированные клеточные комплексы – мелкие гирлянды опухолевых отсеков в фиброзноизмененной структуре стекловидного тела (рис. 4а) или полное заполнение витреальной полости опухолевой тканью (рис. 4в).

При инвазии сосудистой оболочки заслуживает внимания каждый из отделов.

Хориоидея (собственно сосудистая оболочка) – ее массивная инвазия при контакте со склерой никогда не вызывает сомнения, особенно в сочетании с массивной инвазией сетчатки (рис. 5а). Однако особого внимания требуют случаи несоответствия степени

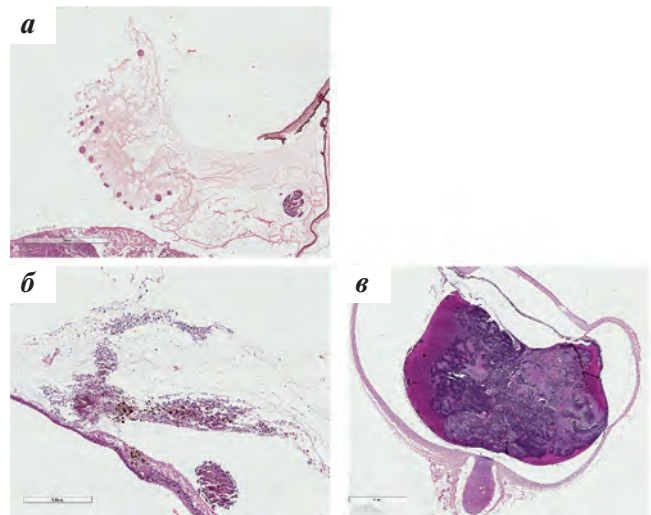


Рис. 4. Гистологическое строение РБ. Инвазия стекловидного тела. Окраска гематоксилином и эозином: а, б – $\times 100$; в – $\times 80$

Fig. 4. Histological structure Rb. Vitreous invasion. Stained with hematoxylin and eosin: а, б – $\times 100$; в – $\times 80$

поражения сетчатки и хориоидеи. Например, наличие субретинального экссудата при очаговом поражении сетчатки и якобы отсутствие ее контакта с сосудистой оболочкой, однако обнаруживаются дефекты мембраны Бруха с проникновением опухоли в сосудистые слои. Или полное заполнение витреальной полости с разрушением сетчатки при интактной неповрежденной мембране Бруха, как это представлено на рис. 5б. Поэтому и необходимо серийное изготовление срезов не только ЦК, но и БК.

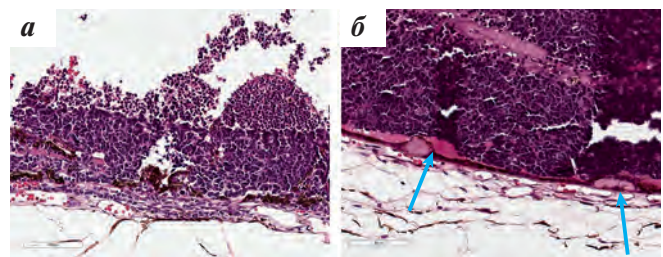


Рис. 5. Гистологическое строение РБ. Инвазия хориоидеи (а) и без инвазии хориоидеи (б), но с изменениями мембраны Бруха, которые указаны стрелками. Окраска гематоксилином и эозином, $\times 400$

Fig. 5. Histological structure Rb. Choroidal invasion (а) and choroid without invasion (б), but with Bruch's membrane changes which are indicated by arrows. Stained with hematoxylin and eosin, $\times 400$

Характер поражения цилиарного тела зависит от вектора поражения: задний хориоидальный или передний иридоцилиарный, изолированного поражения цилиарного тела в нашей практике не встречалось.

Характер поражения радужки имел свои особенности, который можно отнести либо к инфильтрации, либо к диссеминации. При первом варианте внешне толщина радужки может не меняться, как показано на рис. 6а, но при этом идет массивная инфильтрация ее опухолевыми клетками, в том числе с вовлечением цилиарного тела. Шлеммов канал не дифференцируется и водянистые вены полностью заполнены мелкоклеточными элементами, симулирующими лим-

фоциты, однако на самом деле это опухоль. В другом случае клинически обнаруженные крупные очаги на передней поверхности радужки при биомикроскопии, при гистологическом исследовании оказываются подтвержденными очагами РБ, но инвазии радужки нет, имеется приклеивание/апликация данных комплексов на поверхность. Сложно судить в этих случаях — это прогностически благоприятный или неблагоприятный признак?

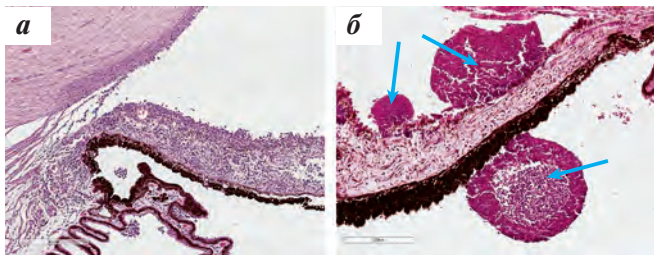


Рис. 6. Гистологическое строение РБ. Инвазия радужки и дренажной системы (а) и без инвазии радужки (б), но с апликацией диссеминированных очагов по ее передней и задней поверхности, указаны стрелками. Окраска гематоксилином и эозином, $\times 100$

Fig. 6. Histological structure Rb. Iris and drainage system invasion (a) and without invasion (b), but with application of disseminated foci on its anterior and posterior surface, indicated by arrows. Stained with hematoxylin and eosin, $\times 100$

Настороженность в отношении ЗН обычно обоснована, исследование требует серьезного подхода. Преламинарное поражение практически всегда однотипно (рис. 7а). Более глубокая инвазия с распространением за уровень решетчатой пластинки может быть представлена в 2 вариантах. Первый вариант (рис. 7б) — ретроламинарный очаг опухоли компактный, овальный, сложенный со всех сторон, наблюдается четкая граница между нервной тканью и опухолевым узлом, при этом варианте если узел не поврежден — линия отсечения нерва свободна от опухолевых элементов. Второй вариант (рис. 7в) — хаотичная инфильтрация ЗН клеточными комплексами, что чаще всего сопровождается специфическими изменениями ЗН, соответствующими глаукоме, такими как экскавация диска ЗН, перипапиллярное «глаукомное гало», расширение межоболочечного пространства. Складывается ощущение, что повышенное внутриглазное давление способствует внедрению опухоли в вещество ЗН. Именно в этих случаях высока вероятность наличия клеток опухоли в крае резекции вне зависимости от длины его отсечения и поэтому так важно поперечное исследование его дистального конца.

Отдельным пунктом в протоколе значится инвазия склеры и экстрасклеральное распространение опухоли. Склера — плотная фиброзная оболочка, брадифрофна (нет собственной сосудистой системы) — сама является сдерживающим фактором изоляции опухоли. Однако и она уязвима. Множество эмиссариев в склере — каналы сосудов и нервов (периневрально задние короткие цилиарные артерии и задние цилиарные нервы; экваториально — вортикозные вены;

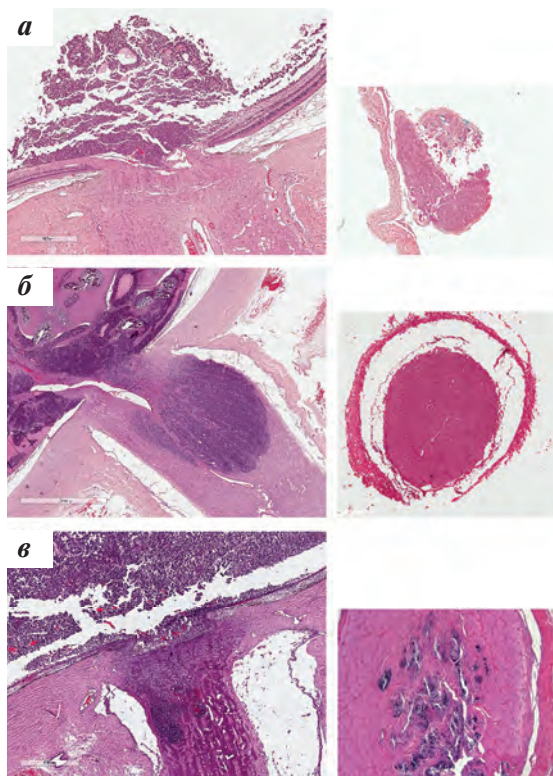


Рис. 7. Варианты инвазии ЗН при РБ (фрагмент ЦК + дистальный фрагмент ЗН): а — преламинарное; б — ретроламинарное компактное (вариант 1); в — ретроламинарное инфильтративное с глаукомной экскавацией (вариант 2) и наличием опухолевых клеток в крае резекции в дистальном фрагменте ЗН. Окраска гематоксилином и эозином, $\times 50$

Fig. 7. Variants of optic nerve invasion in Rb (the central callot and the distal fragment of the optic nerve): а — prelamina invasion; б — retro-lamina compact invasion (variant 1); в — retro-lamina infiltrative invasion with glaucomatous excavation (variant 2) and the presence of tumor cells in the resection line in the distal fragment of the optic nerve. Stained with hematoxylin and eosin, $\times 50$

зона лимба — передние цилиарные артерии, Шлеммов канал и водянистые вены дренажной системы). Стоит обратить внимание на зону прикрепления прямых мышц, именно здесь склера наиболее тонкая (рис. 8).

Несмотря на то, что вышедшие через передние эмиссарии клеточные комплексы прикрыты конъюнктивой, встает вопрос лишь о попадании в кровь опухолевых элементов и риске метастазирования, а в случаях микроэкстрасклерального выхода в области экватора и в ретробульбарное пространство добавляет также проблем в отношении первичного эндопротезирования.

Вторичные изменения глазного яблока в первую очередь связаны с лечебным патоморфозом. Некроз, дистрофический кальциноз или обызвествление — все это, к сожалению, приводит к одному исходу — субатрофии глаза и оссификации внутренних оболочек (рис. 9). Глаз становится каменным и лишь длительная декальцинация позволяет провести гистологическое исследование. Не всегда удается установить дифференцировку и гистологический тип РБ, но комплексы клеток-теней, топография кальцификатов, морфология хориоретинальных рубцовых процессов позволяет подтвердить данный диагноз.

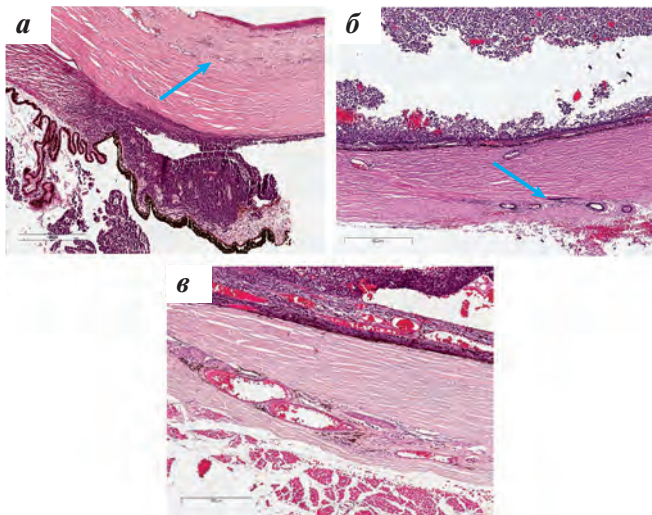


Рис. 8. Варианты микроэкстраклерального распространения опухоли по эмиссариям при РБ: а – передние эмиссарии и дренажная система; б – задние эмиссарии; в – вдоль вортикозной вены. Окраска гематоксилином и эозином, $\times 100$

Fig. 8. Variants of microextrasceral spread of tumor along emissaries in Rb: a – anterior emissaries and drainage system; б – posterior emissaries; в – along the vortex vein. Stained with hematoxylin and eosin, $\times 100$

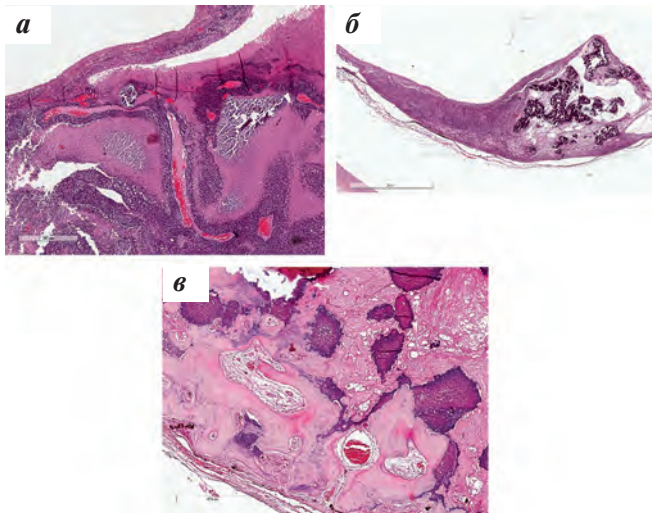


Рис. 9. Вторичные изменения РБ: некроз (а), дистрофический кальциноз (б) и оссификация (в). Окраска гематоксилином и эозином: а, в – $\times 100$; б – $\times 50$

Fig. 9. Secondary changes Rb: necrosis (a), dystrophic calcification (б) and ossification (v). Stained with hematoxylin and eosin: a, в – $\times 100$; б – $\times 50$

Какие еще бывают изменения и с чем они могут быть связаны?

С лечебным патоморфозом может быть связан фиброз в зависимости от длительности лечения – это либо фиброглиоз с эпиретинальными мембранами и тракционным компонентом или фиброзное швартообразование с грубыми изменениями архитектоники оболочек, смещением хрусталика, синехиальным процессом в передней камере и изменением структур ее угла, способствующим развитию внутриглазной гипертензии и даже вторичной глаукомы. Нередко сосудистая стенка гиалинизируется, способствуя ишемии внутриглазных структур, потенцирующей фиброз. Среди этих изменений важно не упустить сохранившиеся очаги опухоли. Обычно их можно обнаружить периваскулярно (рис. 10а).

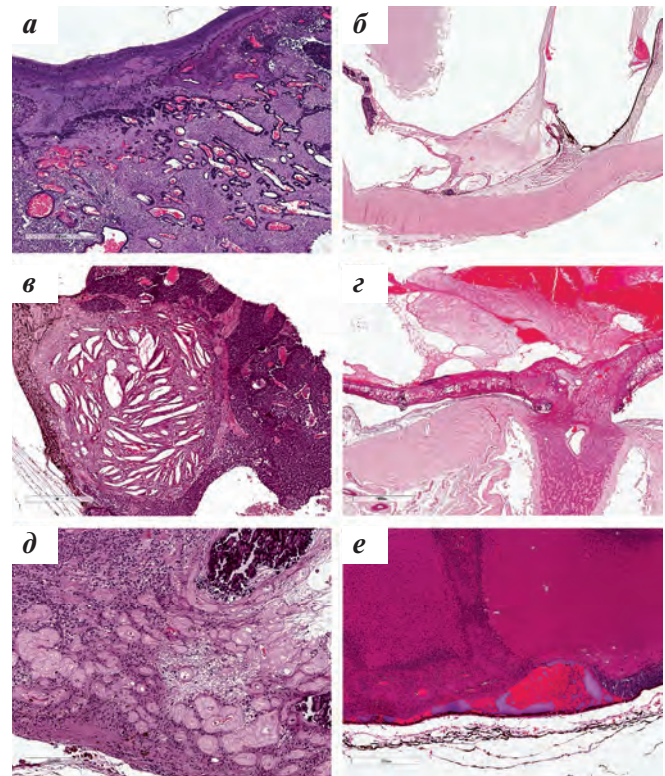


Рис. 10. Вторичные изменения глаз при РБ: неоваскуляризация (а), швартообразование (б) с блокадой угла передней камеры, холестеатома (в), гемофтальм с явлениями фиброглиоза (z), гиалиноз стенок сосудов (д), и экссудация (е). Окраска гематоксилином и эозином: а, в, д – $\times 100$; б, z, е – $\times 50$

Fig. 10. Secondary changes of the eye with Rb: neovascularization (a), fibroplasia (б) with anterior chamber angle closure, cholesteatoma (в), hemophthalm with fibroglisis (z), hyalinosis of vascular walls (д) and exudation (e). Stained with hematoxylin and eosin: а, в, д – $\times 100$; б, z, е – $\times 50$

Воспалительные явления – неотъемлемая часть процесса резорбции опухоли. Переход в хроническую фазу характеризуется появлением лимфоцитарно-плазмочитарной инфильтрации, иногда симулирующей мелкоклеточный рост опухоли. Органосохраняющее лечение может иметь осложнения, не связанные с опухолевой прогрессией, например, проведенная брахитерапия с подшиванием аппликатора к склере может вызвать ее отсроченную деструкцию, дестабилизацию и дистрофию. Вплоть до склеромалиции, что облегчает инфильтрацию склеры опухолевыми клетками, вследствие чего появляется угроза их выхода за пределы глаза.

Внутриглазная гипертензия – этому способствует, как говорилось ранее, закрытие угла передней камеры и появляется риск возникновения вторичной глаукомы (см. рис. 8а, рис. 10б). Закрытие угла происходит медленно, но оно первично и предшествует изменениям ЗН (см. рис. 7а), при этом закрытый угол – это всегда боль. Учитывая, что внутриглазная гипертензия может способствовать интраневральной инфильтрации опухоли, глаз становится бесперспективным.

Неоваскуляризация – поверхностная и интраокулярная. Поверхностная может быть связана с застойными явлениями в сосудистой системе конъюнктивы и структурными изменениями области лимба, что

при врастании в роговицу может привести к потере ее прозрачности. Неоваскуляризация внутриглазных структур настораживает несколько больше, потому что ишемизированные участки опухоли требуют кровоснабжения, и рост сосудов внутри глаза может быть одним из факторов, способствующих сохранению ее структуры, а также рассматривается как фактор агрессии (см. рис. 10а).

Экссудация и кровоизлияния (см. рис. 10в, е). Организация кровоизлияний в тканях и примесь крови в экссудате с течением времени может привести к отложению солей высших жирных кислот и формированию холестеатом в структуре опухоли. Мощная экссудация и холестеатомы требуют тщательной дифференциальной диагностики с маскирующими процессами, в первую очередь с ретинитом Коатса.

Теперь поговорим о клеточном полиморфизме (рис. 11), который мы можем встретить как в структуре опухоли, так и в оболочках. Например, ксантомные клетки — признаки дистрофических процессов, зернистые, пенные, они могут содержаться в области экссудатов, мелких кровоизлияний (рис. 11а). Или гигантские полинуклеары в качестве элементов макрофагальной системы, которые борются либо с имеющимися кальцификатами, либо с отложением иммунных комплексов (рис. 11б). Лимфоциты и эозинофилы — воспалительные процессы, гиперергические реакции, аллергический ответ на лечение (рис. 11г). Пигментные изменения — гемосидероз, меланоз. Нельзя исключить, что меланоз опухоли может быть обусловлен реакцией пигментного эпителия сетчатки. Он обладает удивительными свойствами — мигрирует через все слои сетчатки на ее внутреннюю поверхность и подвергается процессу трансдифференцировки в клетки фибробластического ряда с потерей пигмента (рис. 11в).

Заключение

Все вышесказанное демонстрирует лишь часть первичных и вторичных изменений глаза при РБ. При исследовании встречаются индивидуальные осо-

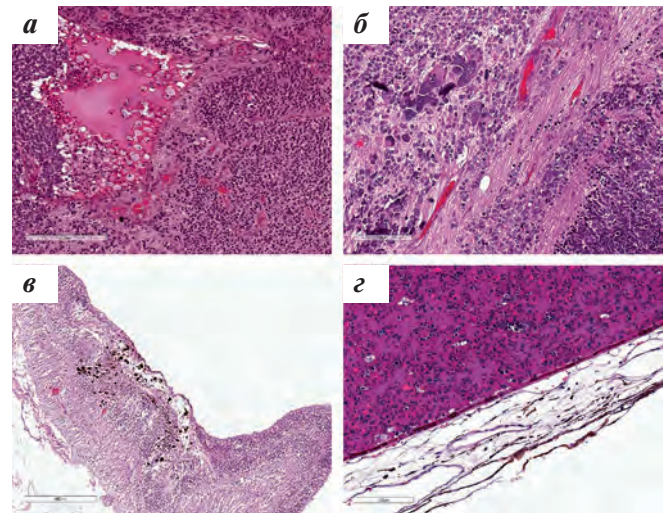


Рис. 11. Вторичные изменения глаза при РБ. Клеточный полиморфизм: ксантомные клетки (а), гигантские полинуклеары (б), стромальный меланоз (в) и клетки лимфоцитарно-плазмоцитарного звена в составе субретинального экссудата (г). Окраска гематоксилином и эозином: а, б, г — $\times 400$; в — $\times 200$

Fig. 11. Secondary changes of the eye with Rb. Cellular polymorphism: xanthomatous cells (a), giant polynuclears (b), stromal melanosis (в) and lymphocyte-plasmocyte cells in subretinal exudate (d). Stained with hematoxylin and eosin: а, б, г — $\times 400$; в — $\times 200$

бенности опухолевого роста, парадоксальные проявления лечебного патоморфоза, возрастные аспекты и сопутствующие патологические процессы — все это требует тщательного гистологического исследования энуклеированных глаз. Унифицированные протоколы морфологического исследования внутриглазных опухолей, содержащие данные клинических исследований (прижизненной визуализации), макро- и микроописание, позволяют получить расширенное представление о новообразовании и сохранить эти данные в архивных документах, способствуют проведению научных изысканий, включая статистический анализ морфологических особенностей РБ, осуществляют преемственность между учреждениями в схемах маршрутизации пациентов при выработке тактики лечения и скорейшей их реабилитации [9, 11–14].

ЛИТЕРАТУРА / REFERENCES

1. Rodriguez-Galindo C., Orbach D.B., VanderVeen D. Retinoblastoma. *Pediatr Clin North Am.* 2015;62(1):201–23. doi: 10.1016/j.pcl.2014.09.014.
2. Yousef Y.A., Hajja Y., Nawaiseh I., Mehyar M., Sultan I., Deebajah R., Rawashdeh K., Khurma S., Jaradat I., Al-Hussaini M. A histopathologic analysis of 50 eyes primarily enucleated for retinoblastoma in a tertiary cancer center in Jordan. *Turk Patoloji Derg.* 2014;30(3):171–7. doi: 10.5146/tjpath.2014.01260.
3. Canturk S., Qaddoumi I., Khetan V., Ma Z., Furmanchuk A., Antoneli C.B., Sultan I., Kebudi R., Sharma T., Rodriguez-Galindo C., Abramson D.H., Chantada G.L. Survival of retinoblastoma in less-developed countries impact of socioeconomic and health-related indicators. *Br J Ophthalmol.* 2010;94(11):1432–6. doi: 10.1136/bjo.2009.168062.
4. Приказ Министерства здравоохранения Российской Федерации от 24 марта 2016 г. № 179н «О Правилах проведения патолого-анатомических исследований».
5. Поляков В.Г. Клинические рекомендации. Интраокулярная ретинобластома. М., 2020. 58 с. [Polyakov V.G. Clinical recommendations. Intraocular retinoblastoma. M., 2020. 58 p. (In Russ.)].
6. Leclerc R., Olin J. An overview of retinoblastoma and enucleation in pediatric patients. *AORN J.* 2020;111(1):69–79. doi: 10.1002/aorn.12896.
7. Ушакова Т.Л., Павловская А.И., Поляков В.Г. Морфологические факторы прогноза у детей с односторонней ретинобластомой после инициальной энуклеации. *Онкохирургия.* 2011;3(4):4–8. [Ushakova T.L., Pavlovskaya A.I., Polyakov V.G. Morphological prognostic factors in children with unilateral retinoblastoma after initial enucleation. *Onkokhirurgiya = Oncosurgery.* 2011;3(4):4–8. (In Russ.)].
8. Chantada G.L., Dunkel I.J., de Dávila M.T.G., Abramson D.H. Retinoblastoma patients with high risk ocular pathological features: who needs adjuvant therapy? *Br J Ophthalmol.* 2004;88(8):1069–73. doi: 10.1136/bjo.2003.037044.
9. Яровой А.А., Ушакова Т.Л., Поляков В.Г. Результаты локального лечения ретинобластомы при недостаточной эффективности полихимиотерапии. *Офтальмохирургия.* 2014;1:79–84. [Yarovoy A.A., Ushakova T.L., Polyakov V.G. Results of local treatment of retinoblastoma with insufficient effectiveness of polychemotherapy. *Oftal'mokhirurgiya = Fyodorov Journal of Ophthalmic Surgery.* 2014;1:79–84. (In Russ.)].
10. Саакян С.В., Хорошилова-Маслова И.П., Тадевосян С.С. Морфогенез ретинобластомы при локальном введении цитостатиков. *Офтальмология.* 2021;18(3):508–17. [Saakyan S.V., Khoroshilova-Maslova I.P., Tadevosyan S.S. Morphogenesis of retinoblastoma with local administration of cytostatics. *Oftal'mologiya = Ophthalmology.* 2021;18(3):508–17. (In Russ.)].
11. Kopelman J.E., McLean I.W., Rosenberg S.H. Multivariate analysis of risk factors for metastasis in retinoblastoma treated by enucleation. *Ophthalmology.* 1987;94(4):371–7. doi: 10.1016/s0161-6420(87)33436-0.
12. Ушакова Т.Л., Горовцова И.И., Матвеева О.В. Анализ ошибок диагностики ретинобластомы. *Российский офтальмологический журнал.* 2011;4(3):69–72. [Ushakova T.L., Gorovtsova I.I., Matveeva O.V. Analysis of diagnostic errors in retinoblastoma. *Rossiyskiy oftal'mologicheskiy zhurnal = Russian Ophthalmological Journal.* 2011;4(3):69–72. (In Russ.)].
13. Яровой А.А., Кривовяз О.С., Горовцова О.В. Роль локальных методов в системе органосохраняющего лечения интраокулярной ретинобластомы. *Вестник РОНЦ им. Н.Н. Блохина РАМН.* 2015;26(2):15–22. [Yarovoy A.A., Krivoviyaz O.S., Gorovtsova O.V. The role of local methods in the system of organ-preserving treatment of intraocular retinoblastoma. *Bulletin of the Federal State Budgetary Institution "N.N. Blokhin Russian Cancer Scientific Center" = Journal of N.N. Blokhin Russian Cancer Research Center.* 2015;26(2):15–22. (In Russ.)].
14. Fabian I.D., Abdallah E., Abdullahi S.U. Global retinoblastoma presentation and analysis by national income level. *JAMA Oncology.* 2020;6(5):685–95. doi: 10.1001/jamaoncol.2019.6716.

Статья поступила в редакцию: 31.01.2024. Принята в печать: 05.02.2024.

Article was received by the editorial staff: 31.01.2024. Accepted for publication: 05.02.2024.

<https://doi.org/10.21682/2311-1267-2024-11-1-52-57>



Хирургический этап лечения гепатобластомы у пациентов с вентрикулоперитонеальным шунтом: результаты 2 клинических наблюдений

А.А. Бабаян¹, А.В. Филин¹, А.В. Метелин¹, Н.А. Коротева¹, О.В. Казакова¹, А.Ю. Зайцев¹, Р.Б. Маячкин¹, Д.И. Новиков¹, В.Б. Силков²

¹ГНЦ РФ ФГБНУ «Российский научный центр хирургии имени академика Б.В. Петровского»; Россия, 119991, ГСП-1, Москва, Абрикосовский пер., 2;

²ФГБОУ ВО «Санкт-Петербургский государственный педиатрический медицинский университет» Минздрава России; Россия, 194353, Санкт-Петербург, ул. Литовская, 2

Контактные данные: Аршак Ашотович Бабаян transplmen@gmail.com

Гепатобластома (ГБ) является самой частой злокачественной опухолью печени у детей с устойчивой тенденцией к росту заболеваемости. К достоверным факторам риска ее развития относят недоношенность с экстремально низкой массой тела при рождении. Недоношенность сопровождается большим числом коморбидных состояний, особенно если речь идет о глубоко недоношенных детях (IV степень). Такие дети подвержены высокому риску развития внутрижелудочковых кровоизлияний (ВЖК) и хронических заболеваний легких, включая бронхолегочную дисплазию (БЛД). Их частота у глубоко недоношенных детей достигает 20–40 % для ВЖК и 35–80 % для БЛД. В случаях обнаружения ГБ у недоношенных детей с описанными коморбидными состояниями, выполнение хирургического этапа в рамках комплексного протокола лечения, предполагающего проведение до- и послеоперационной химиотерапии, сопряжено с различными рисками. В литературе имеется ограниченное количество данных об особенностях выполнения хирургических вмешательств на органах брюшной полости у таких пациентов, а примеров «больших» резекций печени ранее представлено не было. В данной статье мы приводим 2 клинических случая проведения хирургического этапа лечения при ГБ у исходно недоношенных детей.

Ключевые слова: гепатобластома, резекция печени, глубоко недоношенный ребенок, экстремально низкая масса тела, вентрикулоперитонеальный шунт, бронхолегочная дисплазия

Для цитирования: Бабаян А.А., Филин А.В., Метелин А.В., Коротева Н.А., Казакова О.В., Зайцев А.Ю., Маячкин Р.Б., Новиков Д.И., Силков В.Б. Хирургический этап лечения гепатобластомы у пациентов с вентрикулоперитонеальным шунтом: результаты 2 клинических наблюдений. Российский журнал детской гематологии и онкологии 2024;11(1):52–7.

Информация об авторах

А.А. Бабаян: младший научный сотрудник, врач-хирург РНЦХ им. акад. Б.В. Петровского, e-mail: transplmen@gmail.com; <https://orcid.org/0000-0002-3361-0732>, SPIN-код: 3446-2502, ResearcherID: 1219213

А.В. Филин: д.м.н., главный научный сотрудник, заведующий отделением пересадки печени РНЦХ им. акад. Б.В. Петровского, e-mail: docfilin@inbox.ru; <https://orcid.org/0000-0003-4205-5627>, SPIN-код: 6926-5039, ResearcherID: 461517

А.В. Метелин: научный сотрудник, врач-хирург РНЦХ им. акад. Б.В. Петровского, e-mail: alex2799757@gmail.com; <https://orcid.org/0000-0002-2399-6811>, SPIN-код: 7733-1158, ResearcherID: 1050975

Н.А. Коротева: врач-педиатр РНЦХ им. акад. Б.В. Петровского, e-mail: kornad.ru@mail.ru; <https://orcid.org/0000-0001-1141-1337>, SPIN-код: 9822-2299, ResearcherID: 1223994

О.В. Казакова: младший научный сотрудник, врач-хирург РНЦХ им. акад. Б.В. Петровского, e-mail: okazakova4@mail.ru; <https://orcid.org/0000-0003-0945-778X>, SPIN-код: 7346-7341, ResearcherID: 1049062

А.Ю. Зайцев: д.м.н., заведующий отделением анестезиологии-реанимации РНЦХ им. акад. Б.В. Петровского, e-mail: rabotaz1@yandex.ru; <https://orcid.org/0000-0001-9425-202X>, SPIN-код: 3013-9774, ResearcherID: 168722

Р.Б. Маячкин: к.м.н., врач-анестезиолог-реаниматолог РНЦХ им. акад. Б.В. Петровского, e-mail: mrb_box@mail.ru; <https://orcid.org/0000-0002-9225-6366>, SPIN-код: 1348-0994, ResearcherID: 918905

Д.И. Новиков: к.м.н., врач-анестезиолог-реаниматолог РНЦХ им. акад. Б.В. Петровского, e-mail: rastapyzik@yandex.ru; <https://orcid.org/0000-0001-9685-768X>, SPIN-код: 9963-8303, ResearcherID: 1012078

В.Б. Силков: д.м.н., врач-детский онколог, врач-детский хирург, заведующий онкогематологическим отделением СПбГПМУ, e-mail: silkucci@mail.ru; <https://orcid.org/0009-0007-1764-5947>, SPIN-код: 4828-5183, ResearcherID: 435368

Вклад авторов

А.А. Бабаян: сбор данных, анализ научного материала, анализ полученных данных, обзор публикаций по теме статьи, подготовка списка литературы, написание текста рукописи

А.В. Филин: разработка дизайна статьи, анализ научного материала, анализ полученных данных, обзор публикаций по теме статьи, подготовка визуализации пациентов, подготовка списка литературы, составление резюме, научное редактирование статьи

А.В. Метелин, Н.А. Коротева, О.В. Казакова, А.Ю. Зайцев, Р.Б. Маячкин, Д.И. Новиков, В.Б. Силков: сбор данных, анализ научного материала

Surgical stage of treatment of hepatoblastoma in patients with ventriculoperitoneal shunt: results of two clinical case

A.A. Babayan¹, A.V. Filin¹, A.V. Metelin¹, N.A. Koroteeva¹, O.V. Kazakova¹, A.Yu. Zaitsev¹, R.B. Mayachkin¹, D.I. Novikov¹, V.B. Silkov²

¹Russian Scientific Centre of Surgery named after Academician B.V. Petrovskiy, Ministry of Health of Russia; 2 Abrikosovskiy Per., GSP-1, Moscow, 119991, Russia;

²Saint-Petersburg State Pediatric Medical University, Ministry of Health of Russia; 2 Litovskaya St., S.-Petersburg, 194100, Russia

Hepatoblastoma is considered the most common malignant tumor with a stable tendency towards increased incidence in children. Prematurity is recognized as one of the significant risk factors associated with its development. Prematurity often coexists with a wide range of comorbid conditions, particularly in cases of deep prematurity stage IV. Such children are predisposed to a significant risk of intraventricular bleeding and chronic lung conditions, including bronchoalveolar dysplasia. The incidence of intraventricular bleeding is estimated to be between 20–40 %, while bronchoalveolar dysplasia ranges from 35–80 %. In cases of hepatoblastoma in premature children with these comorbid conditions, the surgical management stage (which typically includes chemotherapy) carries additional risks. There is limited data available regarding abdominal surgery in such patients, and notably, there have been no documented examples of extensive liver resections in this population. In this article, we will discuss two clinical cases detailing the surgical management of children with prematurity.

Key words: hepatoblastoma, liver resection, extremely preterm, extremely low birthweight, ventriculoperitoneal shunt, bronchopulmonary dysplasia

For citation: Babayan A.A., Filin A.V., Metelin A.V., Koroteeva N.A., Kazakova O.V., Zaitsev A.Yu., Mayachkin R.B., Novikov D.I., Silkov V.B. Surgical stage of treatment of hepatoblastoma in patients with ventriculoperitoneal shunt: results of two clinical case. Russian Journal of Pediatric Hematology and Oncology. 2024;11(1):52–7.

Information about the authors

A.A. Babayan: Junior Researcher, Surgeon at Russian Scientific Centre of Surgery named after Academician B.V. Petrovskiy, e-mail: transplmen@gmail.com; <https://orcid.org/0000-0002-3361-0732>, SPIN-code: 3446-2502, ResearcherID: 1219213

A.V. Filin: Dr. of Sci. (Med.), Chief Researcher, Head of the Liver Transplantation Department at Russian Scientific Centre of Surgery named after Academician B.V. Petrovskiy, e-mail: docfilin@inbox.ru; <https://orcid.org/0000-0003-4205-5627>, SPIN-code: 6926-5039, ResearcherID: 461517

A.V. Metelin: Researcher, Surgeon at Russian Scientific Centre of Surgery named after Academician B.V. Petrovskiy, e-mail: alex2799757@gmail.com; <https://orcid.org/0000-0002-2399-6811>, SPIN-code: 7733-1158, ResearcherID: 1050975

N.A. Koroteeva: Pediatrician, at Russian Scientific Centre of Surgery named after Academician B.V. Petrovskiy, e-mail: kornad.ru@mail.ru; <https://orcid.org/0000-0001-1141-1337>, SPIN-code: 9822-2299, ResearcherID: 1223994

O.V. Kazakova: Junior Researcher, Surgeon at Russian Scientific Centre of Surgery named after Academician B.V. Petrovskiy, e-mail: okazakova4@mail.ru; <https://orcid.org/0000-0003-0945-778X>, SPIN-code: 7346-7341, ResearcherID: 1049062

A.Yu. Zaitsev: Dr. of Sci. (Med.), Head of the Department of Anesthesiology and Reanimation at Russian Scientific Centre of Surgery named after Academician B.V. Petrovskiy, e-mail: rabotaz1@yandex.ru; <https://orcid.org/0000-0001-9425-202X>, SPIN-code: 3013-9774, ResearcherID: 168722

R.B. Mayachkin: Cand. of Sci. (Med.), Anesthesiologist-resuscitator at Russian Scientific Centre of Surgery named after Academician B.V. Petrovskiy, e-mail: mrb_box@mail.ru; <https://orcid.org/0000-0002-9225-6366>, SPIN-code: 1348-0994, ResearcherID: 918905

D.I. Novikov: Cand. of Sci. (Med.), Anesthesiologist-resuscitator at Russian Scientific Centre of Surgery named after Academician B.V. Petrovskiy, e-mail: rastapyzik@yandex.ru; <https://orcid.org/0000-0001-9685-768X>, SPIN-code: 9963-8303, ResearcherID: 1012078

V.B. Silkov: Dr. of Sci. (Med.), Pediatric Oncologist, Pediatric Surgeon, Head of Oncohematology Department at Saint-Petersburg State Pediatric Medical University, Ministry of Health of Russia, e-mail: silkucci@mail.ru; <https://orcid.org/0009-0007-1764-5947>, SPIN-code: 4828-5183, ResearcherID: 435368

Authors' contributions

A.A. Babayan: data collection, analysis of scientific material, analysis of the data obtained, review of publications on the topic of the article, preparation of a list of references, writing the text of the article

A.V. Filin: article design development, analysis of scientific material, analysis of the data obtained, review of publications on the topic of the article, preparation of patient imaging, preparation of a list of references, composing a resume, scientific editing of the article

A.V. Metelin, N.A. Koroteeva, O.V. Kazakova, A.Yu. Zaitsev, R.B. Mayachkin, D.I. Novikov, V.B. Silkov: data collection, analysis of scientific material

Конфликт интересов. Авторы заявляют об отсутствии конфликта интересов. / **Conflict of interest.** The authors declare no conflict of interest.

Финансирование. Исследование проведено без спонсорской поддержки. / **Funding.** The study was performed without external funding.

Информированное согласие. От законных представителей пациентов получены письменные добровольные информированные согласия на использование их медицинских данных (результатов обследования, лечения и наблюдения) в обезличенной форме в научных целях. /

Informed consent. A written voluntary informed consent was obtained from the patient's legal representative for the use of his medical data (results of examination, treatment and observation) in an impersonal form for scientific purposes.

Введение

Гепатобластома (ГБ) является самой частой злокачественной опухолью печени у детей с устойчивой тенденцией к росту заболеваемости [1, 2]. К достоверным факторам риска ее развития относят недоношенность с экстремально низкой массой тела при рождении (ЭНМТ) [3–5]. Недоношенность сопровождается большим числом коморбидных состояний, особенно если речь идет о глубоко недоношенных детях (IV степень). Такие дети подвержены высокому риску развития внутрижелудочковых кровоизлияний (ВЖК)

и хронических заболеваний легких, включая бронхолегочную дисплазию (БЛД). Их частота у глубоко недоношенных детей достигает 20–40 % для ВЖК и 35–80 % для БЛД [6–11]. В случаях обнаружения ГБ у недоношенных детей с описанными коморбидными состояниями, выполнение хирургического этапа в рамках комплексного протокола лечения, предполагающего проведение до- и послеоперационной химиотерапии (ХТ), сопряжено с различными рисками. В литературе имеется ограниченное количество данных об особенностях выполнения хирургических

вмешательств на органах брюшной полости (ОБП) у таких пациентов, а примеров «больших» резекций печени ранее представлено не было. В данной статье мы приводим 2 клинических случая проведения хирургического этапа лечения при ГБ у исходно недоношенных детей.

Клинические наблюдения

За 15-летний период в отделении пересадки печени ФГБНУ «Российский научный центр хирургии им. акад. Б.В. Петровского» были оперированы 146 детей с ГБ. В 78 % наблюдений ($n = 113$) выполнены резекции и в 22 % ($n = 33$) – родственные трансплантации печени. В 2 случаях резекции проведены детям с функционирующим вентрикулоперитонеальным шунтом (ВПШ) (рис. 1). Клинические данные пациентов представлены в табл. 1, основные характеристики ГБ – в табл. 2.

Диагноз ГБ у обоих пациентов устанавливался по результатам визуализации КТ, магнитно-резонансной томографии (МРТ), ультразвукового исследования (УЗИ) (рис. 2) и уровню АФП (табл. 3), биопсия новообразований не проводилась.

Пациентам была выполнена неoadъювантная ХТ по протоколу SIOPEL-3 с положительной динамикой в виде уменьшения размеров опухоли, а также снижения уровня АФП.

Пациенту из клинического наблюдения № 1 была выполнена правосторонняя трисекторэктомия

Таблица 1. Клинические данные пациентов

Table 1. Clinical data of patients

| Показатель <i>Indicator</i> | Наблюдение № 1 <i>Case No. 1</i> | Наблюдение № 2 <i>Case No. 2</i> |
|--|--------------------------------------|---|
| Вес при рождении <i>Birthweight</i> | ЭНМТ <i>ELBW</i> | ЭНМТ <i>ELBW</i> |
| Гестационный возраст, недели <i>Gestational age, weeks</i> | 27 | 26 |
| Масса тела и рост при рождении (г/см) <i>Body mass and height at birth (g/cm)</i> | 840/32 | 710/33 |
| Коморбидные состояния <i>Comorbid conditions</i> | | |
| Центральная нервная система <i>CNS</i> | ВЖК, ДЦП, ВПШ <i>IVH, CP, VPS</i> | ВЖК, ИЧЖ, ВПШ, ПБС <i>IVH, TFV, VPS, PBP</i> |
| Возраст постановки ВПШ, недели <i>Age of VPS implantation (weeks)</i> | 3 | 24 |
| Судороги <i>Seizures</i> | + | + |
| Легкие <i>Lungs</i> | – | БЛД <i>BPD</i> |
| Сердце <i>Heart</i> | – | ОАП <i>PDA</i> |
| Прочие <i>Other</i> | – | ГС <i>G-tube</i> |

Примечание. ДЦП – детский церебральный паралич; ИЧЖ – изолированный 4-й желудочек; ПБС – псевдобульбарный синдром; ОАП – открытый артериальный проток; ГС – гастростома.

Note. *ELBW* – extremely low birth weight; *IVH* – intraventricular hemorrhage; *CP* – cerebral palsy; *TFV* – trapped fourth ventricle; *PBP* – pseudobulbar palsy; *BPD* – bronchopulmonary dysplasia; *PDA* – patent ductus arteriosus; *G-tube* – gastrostomy tube.

Таблица 2. Основные характеристики ГБ

Table 2. Main characteristics of HB

| Показатель <i>Indicator</i> | Наблюдение № 1 <i>Case No. 1</i> | Наблюдение № 2 <i>Case No. 2</i> |
|--|--|---|
| Возраст диагностики, месяцы <i>Age of diagnosis, months</i> | 28 | 8 |
| Стадия, PRETEXT <i>Stage, PRETEXT</i> | III | II |
| Группа риска, SIOPEL <i>SIOPEL risk stratification</i> | Стандартная <i>Standard</i> | Стандартная <i>Standard</i> |
| Уровень альфа-фетопroteина (АФП) на момент диагностики, МЕ/мл <i>Alpha-fetoprotein (AFP) level at the time of diagnosis, IU/ml</i> | 59 000 | 102 000 |
| Неoadъювантная ХТ <i>Neoadjuvant chemotherapy</i> | SIOPEL-3 | SIOPEL-3 |
| Инфекции в процессе неoadъювантной полихимиотерапии (ПХТ) <i>Infection due to neoadjuvant chemotherapy</i> | – | Катетер-ассоциированная инфекция кровотока (КАИК) <i>Catheter-related bloodstream infection</i> |
| Операция <i>Surgery</i> | Правосторонняя трисекторэктомия <i>Right trisectionectomy</i> | Правосторонняя трисекторэктомия <i>Right trisectionectomy</i> |
| Антибактериальная терапия <i>Antibacterial therapy</i> | Амоксициллин + клавулановая кислота 120 мг/кг/сут Ванкомицин 40 мг/кг/сут (7 дней) <i>Amoxicillin + clavulanic acid 120 mg/kg/day</i> <i>Vancomycin 40 mg/kg/day (7 days)</i> | Ампициллин/сульбактам 200 мг/кг/сут Ванкомицин 40 мг/кг/сут (10 дней) <i>Ampicillin/sulbactam 200 mg/kg/day</i> <i>Vancomycin 40 mg/kg/day (10 days)</i> |
| Послеоперационные особенности, связанные с коморбидными состояниями <i>Postoperative features associated with comorbid conditions</i> | – | Кислородозависимость <i>Oxygen dependence</i> |
| Сроки госпитального периода (после операции) <i>Duration of the hospital period (after surgery)</i> | 10 дней <i>10 days</i> | 10 дней <i>10 days</i> |
| Адъювантная ХТ <i>Adjuvant chemotherapy</i> | + | + |
| Сроки наблюдения <i>Observation period</i> | 2 года 6 мес <i>2 year 6 months</i> | 1 год 1 мес <i>1 year 1 month</i> |

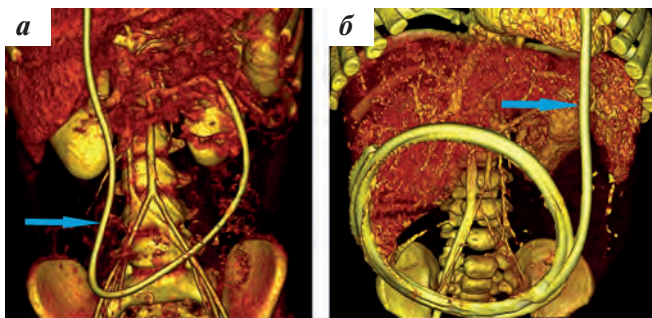


Рис. 1. ВПШ на компьютерной томографии (КТ). Перитонеальный отдел ВПШ находится в брюшной полости: а – клиническое наблюдение № 1; б – клиническое наблюдение № 2. Стрелками указан ВПШ
Fig. 1. Ventriculoperitoneal shunt (VPS) on CT. Peritoneal part of VPS in the abdominal cavity: a – clinical observation No. 1; б – clinical observation No. 2. Arrows indicate VPS

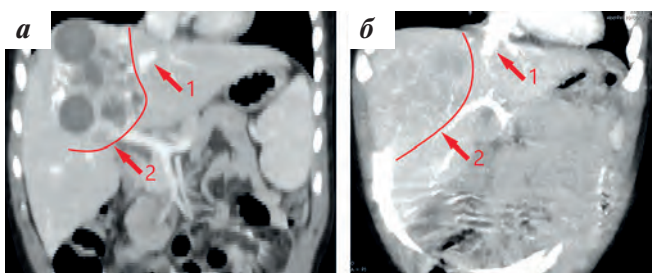


Рис. 2. Дооперационная КТ ОБП, 1 – средняя вена печени, 2 – граница опухоли: а – клиническое наблюдение № 1; б – клиническое наблюдение № 2
Fig. 2. Preoperative CT abdominal organs, 1 – middle hepatic vein, 2 – tumor margin: а – clinical observation No. 1; б – clinical observation No. 2

Таблица 3. Динамика уровня АФП

Table 3. Dynamics of AFP level

| Показатель Indicator | Наблюдение № 1 Case No. 1 | Наблюдение № 2 Case No. 2 |
|--|------------------------------|------------------------------|
| До ПХТ, МЕ/мл (норма) Before PCT, IU/ml (normal) | 59 000 (< 10) | 102 000 (< 10) |
| После ПХТ, МЕ/мл (норма) After PCT, IU/ml (normal) | 19,8 (< 10) | 657,80 (< 10) |
| Через 10 дней после операции, МЕ/мл (норма) 10 days after surgery, IU/ml (normal) | 3,7 (< 10) | 122,00 (< 10) |

в возрасте 36 месяцев, из клинического наблюдения № 2 – правосторонняя гемигепатэктомия, возраст на момент операции составил 11 месяцев. На интраоперационных фотографиях демонстрируются этапы оперативного вмешательства у пациента из клинического наблюдения № 2: операционный доступ по Рио–Бранко (рис. 3а), мобилизованная правая ветвь воротной вены и желудок с установленной гастростомической трубкой (рис. 3б), плоскость резекции по линии Рекса–Кантли (рис. 3в), макроскопический вид опухоли удаленной правой доли печени на разрезе (рис. 3г). Учитывая отсутствие вскрытия просвета кишечника и желудка, контаминации брюшной полости не было, соответственно показания к конверсии ВПШ отсутствовали. Протоколы проводимой послеоперационной антибактериальной терапии были представлены

в табл. 2. Несколько пролонгированные сроки антибактериальной терапии в клиническом наблюдении № 2 обусловлены повышенными рисками развития MRSA-инфекции (заболеваний, вызванных метициллинрезистентным золотистым стафилококком) на фоне ранее перенесенной КАИК и сопутствующей БЛД.

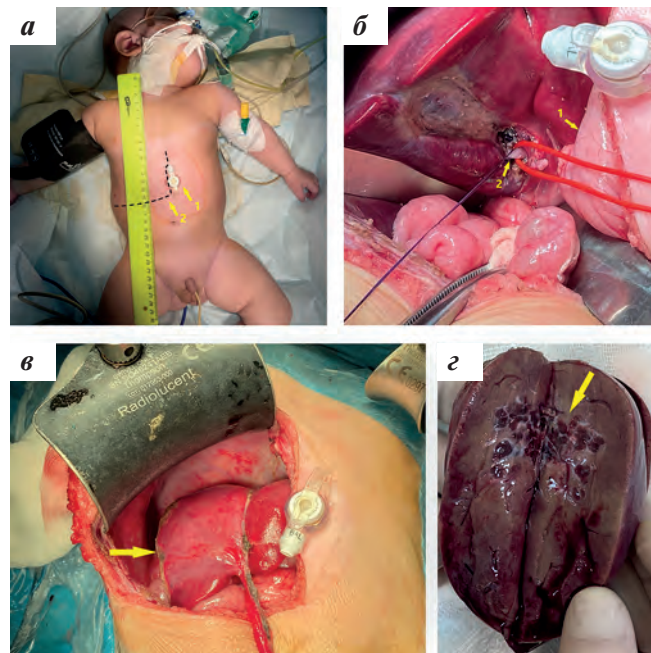


Рис. 3. Интраоперационные фотографии пациента из клинического наблюдения № 2: а – общий вид пациента, 1 – гастростомическая трубка, 2 – разметка доступа в брюшную полость; б – ворота печени, 1 – желудок с гастростомической трубкой, 2 – воротная вена; в – ремнант печени после резекции, стрелкой указана раневая поверхность печени; г – правая доля печени, стрелкой указана опухоль
Fig. 3. Intraoperative photographs of the patient from clinical case No. 2: а – general view of the patient, 1 – gastrostomy tube, 2 – abdominal incision line; б – hepatoduodenal ligament, 1 – stomach, gastrostomy tube, 2 – portal vein; в – remnant of the liver after resection, arrow indicates the wound surface of the liver; г – right lobe of the liver, arrow indicates tumor

Fig. 3. Intraoperative photographs of the patient from clinical case No. 2: а – general view of the patient, 1 – gastrostomy tube, 2 – abdominal incision line; б – hepatoduodenal ligament, 1 – stomach, gastrostomy tube, 2 – portal vein; в – remnant of the liver after resection, arrow indicates the wound surface of the liver; г – right lobe of the liver, arrow indicates tumor

В послеоперационном периоде в клиническом наблюдении № 1 отмечалась примесь желчи по страховочному дренажу от резекционной поверхности печени с максимальным значением билирубина до 194 мкмоль/л, что не сопровождалось клиническими проявлениями и самостоятельно купировалось к 4-м суткам после операции. Послеоперационный период в клиническом наблюдении № 2 протекал без осложнений. На 10-е сутки после операции пациенты выписаны из хирургического стационара для продолжения адьювантной ХТ.

Обсуждение

ГБ является самой частой формой злокачественных новообразований печени в детской возрастной группе. Одним из факторов риска ее развития является недоношенность, малый вес при рождении (< 1500 г) повышает относительный риск в примерно в 20 раз по сравнению с новорожденными с нормальным весом [12].

Особенностью наших клинических наблюдений является то, что резекция печени проводилась на фоне ранее установленного ВПШ и представленных коморбидных состояний. Основные риски выполнения операций у пациентов с ВПШ сопряжены с возможностью инфицирования [13–16]. Ранее проведенные исследования показывают, что «чистые» и условно-контаминированные операции при условии антибиотикопрофилактики достоверно не повышают риск инфицирования и дисфункции ВПШ [14, 15].

Описаны несколько тактических приемов касаясь ВПШ у пациентов, нуждающихся в абдоминальных операциях [17]:

- оставление дистального отдела ВПШ в брюшной полости;
- конверсия ВПШ в вентрикуло-плевральный шунт или вентрикуло-предсердный шунт;
- выведение ВПШ в наружный вентрикулярный дренаж.

Согласно исследованию P.J. Speicher et al., в 77 % случаев резекция печени является условно-контами-

нированной операцией [18], в связи с чем нами и была выбрана тактика без конверсии ВПШ.

В литературе описаны 3 клинических случая трансплантации печени у 2 взрослых и 1 ребенка в возрасте 1 года 10 месяцев, где на фоне контаминации операционной раны была проведена конверсия ВПШ. Во всех описанных наблюдениях послеоперационный период протекал без дисфункции или инфицирования ВПШ [17, 19].

Заключение

У недоношенных детей отмечается сочетанное развитие большого количества потенциально опасных клинических состояний со стороны различных систем органов. Мультидисциплинарное взаимодействие профильных специалистов и экспертный уровень выполнения резекции печени сводят к минимуму риски хирургического вмешательства и позволяют получить хороший результат комплексного лечения ГБ даже у детей с имеющимися тяжелыми коморбидными состояниями.

ЛИТЕРАТУРА / REFERENCES

- Linabery A.M., Ross J.A. Trends in childhood cancer incidence in the U.S. (1992–2004). *Cancer*. 2008;112(2):416–32. doi: 10.1002/cncr.23169.
- Howlander N., Noone A.M., Krapcho M., Neyman N., Aminou R., Waldron W., Altekruze S.F., Kosary C.L., Ruhl J., Tatalovich Z., Cho H., Mariotto A., Eisner M.P., Lewis D.R., Chen H.S., Feuer E.J., Cronin K.A., Edwards B.K. SEER Cancer Statistics Review, 1975–2008. National Cancer Institute, Bethesda, MD. Based on November 2010 SEER Data Submission. Posted to SEER Web Site, 2011 [Electronic resource]. URL: https://seer.cancer.gov/csr/1975_2008/.
- Ikeda H., Matsuyama S., Tanimura M. Association between hepatoblastoma and very low birth weight: A trend or a chance? *J Pediatr*. 1997;130(4):557–60. doi: 10.1016/S0022-3476(97)70239-7.
- Spector L.G., Johnson K.J., Soler J.T., Puumala S.E. Perinatal risk factors for hepatoblastoma. *Br J Cancer*. 2008;98(9):1570–3. doi: 10.1038/sj.bjc.6604335.
- Paquette K., Coltin H., Boivin A., Amre D., Nuyt A.M., Luu T.M. Cancer risk in children and young adults born preterm: a systematic review and meta-analysis. *PLoS One* 2019;14(1):1–15. doi: 10.1371/journal.pone.0210366.
- Внутрижелудочковые кровоизлияния, постгеморрагическая гидроцефалия у новорожденных детей. Принципы оказания медицинской помощи. Методические рекомендации Российской ассоциации специалистов перинатальной медицины совместно с Ассоциацией детских нейрохирургов России. Под ред. Володиной Н.Н., Горельшевой С.К., Попова В.Е. М., 2014. [Intraventricular hemorrhages, posthemorrhagic hydrocephalus in newborns. Principles of medical care. Methodological recommendations of the Russian Association of Perinatal Medicine Specialists together with the Association of Children's Neurosurgeons of Russia. Edited by Volodin N.N., Gorelyshev S.K., Popov V.E. M., 2014. (In Russ.)].
- Пальчик А.Б., Федорова Л.А., Понятишин А.Е. Внутрижелудочковые кровоизлияния у новорожденных детей. СПб.: СПбГПМУ, 2019. 50 с. [Palchik A.B., Fedorova L.A., Ponyatishin A.E. Intraventricular hemorrhages in newborns. St. Petersburg: SPbGPMU, 2019. 50 p. (In Russ.)].
- Deger J., Goethe E.A., LoPresti M.A., Lam S. Intraventricular Hemorrhage in Premature Infants: A Historical Review. *World Neurosurg*. 2021;153:21–5. doi: 10.1016/j.wneu.2021.06.043.
- Баранов А.А., Намазова-Баранова Л.С., Володин Н.Н., Давыдова И.В., Овсянников Д.Ю., Иванов Д.О., Бойцова Е.В., Яцык Г.В., Антонов А.Г., Ионов О.В., Рындин А.Ю., Гребенников В.А., Солдатова И.Г., Чубарова А.И. Ведение детей с бронхолегочной дисплазией. Педиатрическая фармакология. 2016;13(4):319–33. doi: 10.15690/pf.v13i4.1603. [Baranov A.A., Namazova-Baranova L.S., Volodin N.N., Davydova I.V., Ovsyannikov D.Yu., Ivanov D.O., Boytsova E.V., Yatsyk G.V., Antonov A.G., Ionov O.V., Ryndin A.Yu., Grebennikov V.A., Soldatova I.G., Chubarova A.I. Management of children with bronchopulmonary dysplasia. *Pediatricheskaya farmakologiya = Pediatric Pharmacology*. 2016;13(4):319–33. (In Russ.)].
- Овсянникова Д.Ю., Геппе Н.А., Малахова А.Б., Дегтярева Д.Н. Бронхолегочная дисплазия. Монография. Российское респираторное общество, Педиатрическое респираторное общество, Российское общество неонатологов, Федерация педиатров стран СНГ, 2020. [Ovsyannikova D.Yu., Geppe N.A., Malakhova A.B., Degtyareva D.N. Bronchopulmonary dysplasia. Monograph. Russian Respiratory Society, Pediatric Respiratory Society, Russian Society of Neonatologists, Federation of Pediatricians of the CIS Countries, 2020. (In Russ.)].
- Jensen E.A., Edwards E.M., Greenberg L.T., Soll R.F., Ehret D.E.Y., Horbar J.D. Severity of bronchopulmonary dysplasia among very preterm infants in the United States. *Pediatrics*. 2021;148(1):1–8. doi: 10.1542/peds.2020-030007.
- Spector L.G., Birch J. The epidemiology of hepatoblastoma. *Pediatr Blood Cancer*. 2012;59(5):776–9. doi: 10.1002/pbc.24215.
- Al-Holou W.N., Wilson T.J., Ali Z.S., Brennan R.P., Bridges K.J., Guivatchian T., Habboub G., Krishnaney A.A., Lanzino G., Snyder K.A., Flanders T.M., Than K.D., Pandey A.S. Gastrostomy tube placement increases the risk of ventriculoperitoneal shunt infection: A multiinstitutional study. *J Neurosurg*. 2018;1–6. doi: 10.3171/2018.5.JNS18506.
- Ong A.W., Lapham D.A., Psarros S. Infectious complications in patients with ventriculoperitoneal shunts after intra-abdominal procedures. *Am J Surg*. 2016;82(7):E146–9. doi: 10.1177/000313481608200707.
- Li G., Dutta S. Perioperative management of ventriculoperitoneal shunts during abdominal surgery. *Surg Neurol*. 2008;70(5):492–5. doi: 10.1016/j.surneu.2007.08.050.
- Roeder B.E., Said A., Reichelderfer M., Gopal D.V. Placement of gastrostomy tubes in patients with ventriculoperitoneal shunts does not result in increased incidence of shunt infection or decreased survival. *Dig Dis Sci*. 2007;52(2):518–22. doi: 10.1007/s10620-006-9311-1.
- Cools M.J., Vance E.H., Bonfield C.M. Ventriculoperitoneal shunt management in children undergoing liver transplantation. *Child's Nerv Syst*. 2022;38(7):1393–5. doi: 10.1007/s00381-021-05411-5.
- Speicher P.J., Nussbaum D.P., Scarborough J.E., Zani S., White R.R., Blazer D.G. 3rd, Mantyh C.R., Tyler D.S., Clary B.M. Wound classification reporting in HPB surgery: Can a single word change public perception of institutional performance? *HPB (Oxford)*. 2014;16(12):1068–73. doi: 10.1111/hpb.12275.
- Faybush E., Mulligan D.C., Birch B.D., Sirven J.I., Balan V. Liver transplant in a patient with a ventriculoperitoneal shunt. *Liver Transplant*. 2005;11(4):467–8. doi: 10.1002/lt.20371.

Статья поступила в редакцию: 10.01.2024. Принята в печать: 29.02.2024.

Article was received by the editorial staff: 10.01.2024. Accepted for publication: 29.02.2024.

Лимфатическая мальформация мочевого пузыря у ребенка 3 лет

И.М. Каганцов^{1,2}, А.Р. Алимуратов³, Д.В. Пушкарев³, А.Е. Сухомлинова³, Е.М. Проданович³, З.З. Алугишвили³, Д.А. Чеботарева⁴

¹ФГБУ «Национальный медицинский исследовательский центр имени В.А. Алмазова» Минздрава России; Россия, 197341, Санкт-Петербург, ул. Акkuratова, 2;

²ФГБОУ ВО «Северо-Западный государственный медицинский университет имени академика И.И. Мечникова» Минздрава России; Россия, 191015, Санкт-Петербург, ул. Кирочная, 41;

³СПб ГБУЗ «Детский городской многопрофильный клинический центр высоких медицинских технологий имени К.А. Раухфуса»; Россия, 191036, Санкт-Петербург, Лиговский просп., 8;

⁴ФГБОУ ВО СПбГПМУ Минздрава России; Россия, 194353, Санкт-Петербург, ул. Литовская, 2

Контактные данные: Илья Маркович Каганцов ilkagan@rambler.ru

Лимфатическая мальформация мочевого пузыря — редкий мезенхимальный порок развития, возникающий в связи с дизэмбриогенезом лимфатических сосудов, локализованных в мочевом пузыре. В зависимости от гистологической картины различают капиллярные, кавернозные и кистозные формы лимфатической мальформации. Данная патология встречается в любых зонах, где есть лимфатические сосуды. В клинической практике часто сталкиваются с лимфатической мальформацией в области шеи и подмышечных впадин. Локализация данного образования кистозного характера в области мочевого пузыря — редкая находка. Такие пациенты обращаются за помощью с характерными клиническими симптомами — дизурией, болью в нижних отделах живота, макрогематурией, лейкоцитурией, что говорит о кровоизлиянии в образование или присоединении инфекции. В настоящее время для постановки диагноза используются ультразвуковое исследование малого таза, цистография, компьютерная томография брюшной полости с контрастным усилением, цистоскопия, лапароскопия. Учитывая доброкачественный характер образования, возможно его удаление с применением малоинвазивных видеоассистированных хирургических методик. Данное расположение образования описывалось в мировой литературе с 1983 г. 8 раз. Публикации представлены 5 взрослыми пациентами и 3 случаями у детей. У 2 больных образование удалено с применением роботических технологий и у 1 ребенка — с использованием лапароскопии. Нами описан клинический случай данной редкой патологии у ребенка 3 лет, обратившегося за помощью в стационар с болью в животе и успешно пролеченного с использованием видеоассистированных хирургических методик.

Ключевые слова: дети, хирургия, лимфатическая мальформация, мочевой пузырь, лапароскопия

Для цитирования: Каганцов И.М., Алимуратов А.Р., Пушкарев Д.В., Сухомлинова А.Е., Проданович Е.М., Алугишвили З.З., Чеботарева Д.А. Лимфатическая мальформация мочевого пузыря у ребенка 3 лет. Российский журнал детской гематологии и онкологии. 2024;11(1):58–63.

Информация об авторах

И.М. Каганцов: д.м.н., доцент, заведующий научно-исследовательской лабораторией хирургии врожденной и наследственной патологии НМИЦ им. В.А. Алмазова, профессор кафедры детской хирургии СЗГМУ им. акад. И.И. Мечникова, e-mail: ilkagan@rambler.ru; <https://orcid.org/0000-0002-3957-1615>, SPIN-код: 7936-8722, AuthorID: 333925

А.Р. Алимуратов: врач-детский хирург 6-го хирургического отделения ДГМКЦ ВМТ им. К.А. Раухфуса, e-mail: amir-alimuradov@yandex.ru; <https://orcid.org/0009-0006-3002-0549>

Д.В. Пушкарев: врач-детский хирург, заведующий 6-м хирургическим отделением ДГМКЦ ВМТ им. К.А. Раухфуса, e-mail: dmpushkarev@yandex.ru; <https://orcid.org/0009-0005-3705-4023>

А.Е. Сухомлинова: врач-детский хирург 6-го хирургического отделения ДГМКЦ ВМТ им. К.А. Раухфуса, e-mail: docsae@sukhomlinova-pro.ru; <https://orcid.org/0009-0006-6342-8874>

Е.М. Проданович: заведующая патологоанатомическим отделением ДГМКЦ ВМТ им. К.А. Раухфуса, e-mail: ek.prodanovich@gmail.com; <https://orcid.org/0009-0009-7221-0369>

З.З. Алугишвили: к.м.н., заместитель главного врача по лечебной работе ДГМКЦ ВМТ им. К.А. Раухфуса, e-mail: zur-al@yandex.ru

Д.А. Чеботарева: студентка СПбГПМУ, e-mail: darya.chebotareva.chon@mail.ru; <https://orcid.org/0009-0005-2737-1359>

Вклад авторов

И.М. Каганцов: обзор публикаций по теме статьи, получение данных для анализа, анализ полученных данных, написание текста рукописи, научное редактирование статьи

А.Р. Алимуратов: получение данных для анализа, анализ полученных данных, написание текста рукописи

Д.В. Пушкарев, Е.М. Проданович, Д.А. Чеботарева: получение данных для анализа, анализ полученных данных

А.Е. Сухомлинова: получение данных для анализа, анализ полученных данных, составление резюме, редактирование статьи

З.З. Алугишвили: анализ научного материала, анализ полученных данных, научное редактирование статьи

Lymphatic malformation of the bladder in a 3-year-old child

I.M. Kagantsov^{1, 2}, A.R. Alimuradov³, D.V. Pushkarev³, A.E. Sukhomlinova³, E.M. Prodanovich³, Z.Z. Alugishvili³, D.A. Chebotareva⁴

¹Almazov National Medical Research Centre, Ministry of Health of Russia; ²Akkuratova St., S.-Petersburg, 197341, Russia; ³North-Western State Medical University named after I.I. Mechnikov, Ministry of Health of Russia; 41 Kirochnaya St., S.-Petersburg, 191015, Russia; ³Children's Municipal Multi-specialty Clinical Center of High Medical Technology named after K.A. Rauhfus; 8 Ligovsky Prosp., S.-Petersburg, 191036, Russia; ⁴Saint-Petersburg State Pediatric Medical University, Ministry of Health of Russia; 2 Litovskaya St., S.-Petersburg, 194100, Russia

Lymphatic malformation of the bladder is a rare mesenchymal malformation that occurs in connection with dysembriogenesis of lymphatic vessels localized in the bladder. Depending on the histological picture, capillary, cavernous and cystic forms of lymphatic malformation are distinguished. This pathology occurs in any areas where there are lymphatic vessels. In clinical practice, lymphatic malformations in the neck and armpits are often encountered. The localization of this cystic formation in the bladder area is a rare find. Such patients seek help with characteristic clinical symptoms – dysuria, pain in the lower abdomen, macrohematuria, leukocyturia, which indicates hemorrhage in the formation or attachment of infection. Currently, pelvic ultrasound, cystography, CT of the abdominal cavity with contrast enhancement, cystoscopy, and laparoscopy are used for diagnosis. Given the benign nature of the formation, it is currently possible to remove it using minimally invasive video-assisted surgical techniques. This location of education has been described in the world literature 8 times since 1983. The publications are presented by 5 adult patients, 3 cases in children. In two patients, the formation was removed using robotic technologies and in one child – using laparoscopy. We have described a clinical case of this rare pathology in a 3-year-old child who sought hospital help with abdominal pain and was successfully treated using video-assisted surgical techniques.

Key words: children, surgery, lymphatic malformation, bladder, laparoscopy

For citation: Kagantsov I.M., Alimuradov A.R., Pushkarev D.V., Sukhomlinova A.E., Prodanovich E.M., Alugishvili Z.Z., Chebotareva D.A. Lymphatic malformation of the bladder in a 3-year-old child. Russian Journal of Pediatric Hematology and Oncology. 2024;11(1):58–63.

Information about the authors

I.M. Kagantsov: Dr. of Sci. (Med.), Associate Professor, Head of the Research Laboratory of Surgery of Congenital and Hereditary Pathology at the Almazov National Medical Research Center, Ministry of Health of Russia, Professor of the Department of Pediatric Surgery at North-Western State Medical University named after I.I. Mechnikov, Ministry of Health of Russia, e-mail: ilkagan@rambler.ru; <https://orcid.org/0000-0002-3957-1615>, SPIN-code: 7936-8722, AuthorID: 333925

A.R. Alimuradov: Pediatric Surgeon of the 6th Surgical Department at the Children's Municipal Multi-specialty Clinical Center of High Medical Technology named after K.A. Rauhfus, e-mail: amir-alimuradov@yandex.ru; <https://orcid.org/0009-0006-3002-0549>

D.V. Pushkarev: Pediatric Surgeon, Head of the 6th Surgical Department at the Children's Municipal Multi-specialty Clinical Center of High Medical Technology named after K.A. Rauhfus; e-mail: dmpushkarev@yandex.ru; <https://orcid.org/0009-0005-3705-4023>

A.E. Sukhomlinova: Pediatric Surgeon of the 6th Surgical Department at the Children's Municipal Multi-specialty Clinical Center of High Medical Technology named after K.A. Rauhfus, e-mail: docsae@sukhomlinova-pro.ru; <https://orcid.org/0009-0006-6342-8874>

E.M. Prodanovich: Head of the Pathology and Anatomical Department at the Children's Municipal Multi-specialty Clinical Center of High Medical Technology named after K.A. Rauhfus; e-mail: ek.prodanovich@gmail.com; <https://orcid.org/0009-0009-7221-0369>

Z.Z. Alugishvili: Cand. of Sci. (Med.), Deputy Chief Physician for Medical Work at the Children's Municipal Multi-specialty Clinical Center of High Medical Technology named after K.A. Rauhfus, e-mail: zur-al@yandex.ru

D.A. Chebotareva: Student of the Saint-Petersburg State Pediatric Medical University, Ministry of Health of Russia, e-mail: darya.chebotareva.chon@mail.ru; <https://orcid.org/0009-0005-2737-1359>

Authors' contributions

I.M. Kagantsov: review of publications on the topic of the article, getting data for analysis, analysis of the data obtained, writing the text of the article, scientific edition of the article

A.R. Alimuradov: getting data for analysis, analysis of the data obtained, writing the text of the article

D.V. Pushkarev, E.M. Prodanovich, D.A. Chebotareva: getting data for analysis, analysis of the data obtained

A.E. Sukhomlinova: getting data for analysis, analysis of the data obtained, composing a resume, edition of the article

Z.Z. Alugishvili: analysis of scientific material, analysis of the data obtained, scientific edition of the article

Конфликт интересов. Авторы заявляют об отсутствии конфликта интересов. / **Conflict of interest.** The authors declare no conflict of interest.

Финансирование. Исследование проведено без спонсорской поддержки. / **Funding.** The study was performed without external funding.

Информированное согласие. Получено согласие от родителей на использование информации о пациентах в научных исследованиях и публикациях. / **Informed consent.** Parental consent has been obtained for the use of patient information in scientific research and publications.

Введение

Лимфатическая мальформация – редкое доброкачественное сосудистое поражение, состоящее из скопления расширенных лимфатических сосудов, которые классифицированы на 3 гистологические группы в зависимости от размера лимфатических пространств: капиллярные, кавернозные и кистозные [1]. Данная патология обычно поражает детей, редко встречается у взрослых и обычно (до 95 % всех наблюдений) формируется в области шеи и подмы-

шечных впадин [2–4]. Лимфатическая мальформация очень редко встречается в мочевом пузыре, и в доступной нам литературе на английском языке описано 6 таких случаев, мы нашли еще 2 опубликованных случая на русском языке [5–12].

Клинический случай

Больной П., 3 года, был госпитализирован в нашу клинику с диагнозом: новообразование малого таза после оперативного лечения по месту жительства. Ребенка

с 2022 г. беспокоили периодические боли в животе, по поводу чего обследован амбулаторно: при ультразвуковом исследовании (УЗИ) органов малого таза в январе 2023 г. слева от мочевого пузыря визуализируется объемное образование размерами $60 \times 53 \times 45$ мм, возможно, исходящее из брыжейки (энтерокиста?). Пациент в феврале 2023 г. госпитализирован с жалобами на боль в животе в медуучреждение по месту жительства, где были выполнены лапароскопия и дренирование кистозного образования в области мочевого пузыря. В послеоперационном периоде отделяемого по дренажу не было, и он удален на 6-е сутки после операции. При контрольном УЗИ через 3 мес визуализируется образование на прежнем месте. В июне 2023 г. ребенок госпитализирован в Детский городской многопрофильный клинический центр высоких медицинских технологий им. К.А. Раухфуса для обследования и решения вопроса об оперативном лечении.

При осмотре живот не вздут, правильной формы, участвует в акте дыхания, мягкий, безболезненный во всех отделах. В левой подвздошной области пальпируется округлое безболезненное образование размерами $3 \times 2 \times 2$ см. При ректальном исследовании — на высоте пальцевого исследования кпереди и слева от кишки определяется объемное образование диаметром до 3,0 см, плотно-эластичной консистенции, безболезненное.

На компьютерной томографии (КТ) — картина кистозного образования в полости малого таза. КТ с введением контраста в мочевой пузырь — свищей и дефектов стенки мочевого пузыря не определяется (рис. 1).

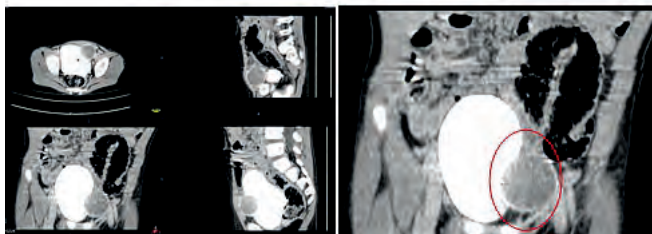
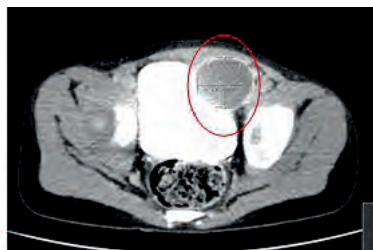

Рис. 1. КТ брюшной полости с введением контраста в мочевой пузырь
Fig. 1. CT of the abdominal cavity with contrast injection into the bladder

Учитывая относительно небольшие размеры и локализацию образования, принято решение о выполнении лапароскопии с предварительной цистоскопией.

Выполнено оперативное лечение. Цистоскопия. Лапароскопическое удаление образования. Интраоперационно при цистоскопии под общим наркозом: устья в типичном месте, полулунные, смыкаются. На левой верхнебоковой стенке мочевого пузыря округлое образование, выпячивающееся в мочевой пузырь; слизистая не

изменена (рис. 2а). Установлены видеопорт в области пупка, троакары в левой и правой подвздошной области 5 мм. Осмотрена брюшная полость. В малом тазу забрюшинно слева от мочевого пузыря определяется округлое образование диаметром около 5 см (рис. 2б). Вскрыта брюшина. Остро и тупо, а также с применением аппарата Harmonic выделено кистозное образование, плотно прилегающее к мочевому пузырю, с вовлечением и прорастанием поверхностных слоев детрузора. В процессе выделения киста вскрылась, опорожнилась около 5 мл серозно-геморрагического отделяемого. Образование удалено тотально, эвакуировано через разрез в левой подвздошной области длиной около 3 см. В мочевой пузырь через катетер введено около 150 мл фурацилина. Повреждений стенки мочевого пузыря не отмечается (рис. 2в). Контроль гемостаза. Десуффляция. Швы на раны.

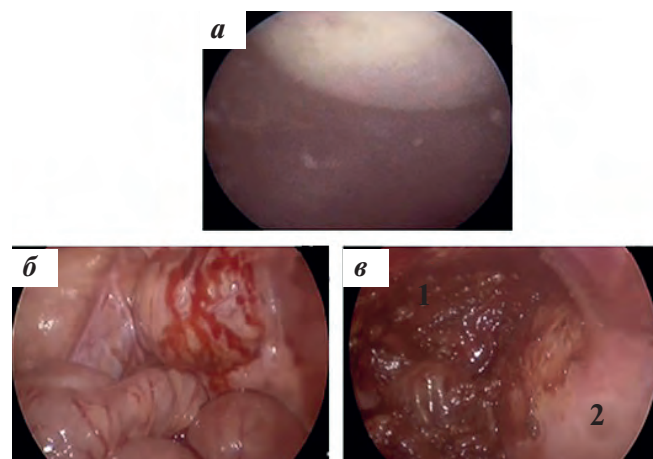


Рис. 2. Образование на верхнебоковой стенке мочевого пузыря: а — визуализация образования при цистоскопии; б — визуализация образования при лапароскопии; в — ложе удаленного образования (1), наполненный мочевой пузырь (2)

Fig. 2. Neoplasm on the superolateral wall of the bladder: а — visualization of neoplasm during cystoscopy; б — visualization of neoplasm during laparoscopy; в — bed of remote neoplasm (1), filled bladder (2)

Заключение гистологического исследования: кистозная лимфатическая мальформация мочевого пузыря (рис. 3).

На 7-е сутки после операции ребенок в удовлетворительном состоянии выписан домой. Контрольное УЗИ через 6 мес: почки и мочевой пузырь без патологических изменений.

Обсуждение

В настоящее время термин «лимфангиома» считается устаревшим, так как лимфатическая мальформация рассматривается как аномалия морфогенеза, а не новообразование [2]. Лимфатическая мальформация может быть выявлена практически в любой части тела, где есть лимфатическая система, но все же наиболее часто она локализуется в области головы, шеи и подмышечных впадин и лишь спорадически возникает во внутренних органах или в брюшной полости, где может вызывать специфические для этих областей признаки и симптомы [2, 3].

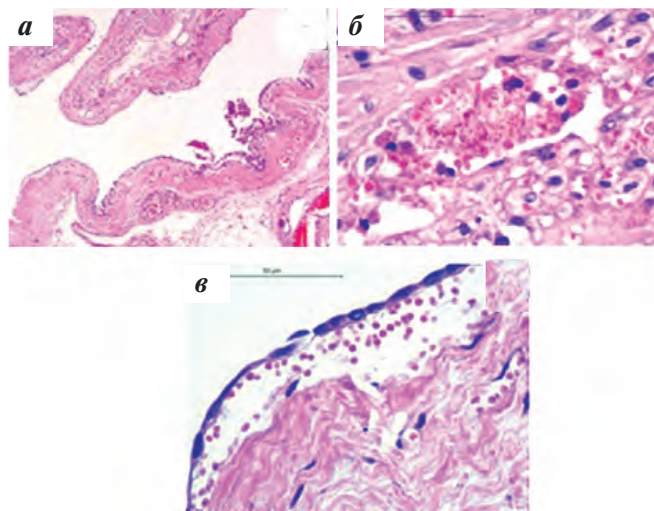


Рис. 3. Гистология: а – кистозная полость лимфатической мальформации, $\times 4$; б – участок кровоизлияния в стенку образования с признаками гемосидероза, $\times 40$; в – эндотелиальная выстилка образования

Fig. 3. Histology: а – cystic cavity of lymphatic malformation, $\times 4$; б – site of hemorrhage into the wall of the neoplasm with signs of hemosiderosis, $\times 40$; в – endothelial lining of the neoplasm

Мезенхимальные образования мочевого пузыря встречаются редко, а лимфатическая мальформация среди них встречается еще реже. У ранее зарегистрированных 8 пациентов с данной патологией мочевого пузыря (таблица) – 5 взрослых и 3 детей – большинство признаков проявлялись безболезненной макрогематурией, симптомом, связанным с кровоизлиянием, или инфекцией [7]. Первый случай описан Volkier et al. в 1983 г. – образование у ребенка размерами $10 \times 5 \times 2$ см начиналось от стенки мочевого пузыря и прорастало в брюшную полость через его стенку [5]. Второй случай, описанный Wyle et al., – 49-летний мужчина с симптомами раздражения при мочеиспускании; цистоскопия показала непиллярную опухоль между двумя отверстиями внутри треугольника [6]. Третий случай описан Niu et al. – 8-летняя девочка, у которой при цистоскопии опухоль выглядела как блестящая красная масса, а при визуализирующих исследованиях было обнаружено выпячивание мочевого пузыря на правой боковой стенке [7]. В 4-м случае, описанном Seyam et al., у 27-летней женщины

КТ показала неоднородно увеличивающееся образование, возникающее из передней стенки мочевого пузыря, размерами $3,8 \times 3,6$ см, а цистоскопия – твердое образование в куполе мочевого пузыря, покрытое нормальной слизистой оболочкой [8]. Пятый случай, описанный Moradi et al., был зарегистрирован у 40-летней женщины с плоским 4-миллиметровым клубничным образованием на правой боковой стенке мочевого пузыря, обнаруженным при уретроцистоскопии [9]. Наконец, 6-й случай из англоязычной литературы принадлежит He et al. и описывает красную непиллярную опухоль с гладкой поверхностью, выбухающую в полость мочевого пузыря, у 40-летней женщины [10].

Еще 2 случая локализации лимфатической мальформации в области мочевого пузыря мы нашли в отечественной литературе. С.М. Батаев и соавт. описали пациентку 3 лет с солидным образованием неправильной формы размерами $5,0 \times 4,0 \times 3,0$ см [11]. А.Г. Кригер и соавт. сообщили о кистозной лимфангиоме мочевого пузыря у женщины 64 лет [12]. Таким образом, у 3 из 8 описанных ранее пациентов не отмечено вовлечения слизистой мочевого пузыря, сопровождающегося гематурией.

Наш пациент с лимфатической мальформацией мочевого пузыря является четвертым ребенком, описанным в доступной литературе. Из 8 ранее опубликованных наблюдений у 2 взрослых образование было удалено роботическим доступом и у 1 ребенка – лапароскопическим.

Заключение

Лимфатическая мальформация крайне редко выявляется в области мочевого пузыря. Любое сообщение о возможных нетипичных вариантах расположения лимфатической мальформации представляется важным для накопления опыта и применения улучшенной стратегии лечения врачами – детскими онкологами и хирургами. Доброкачественный характер лимфатической мальформации позволяет использовать для удаления образования малоинвазивные видеоассистированные хирургические методики.

Клинические данные описанных случаев лимфангиомы мочевого пузыря

Clinical data of reported cases of bladder lymphangioma

| № и литературный источник No. and references | Возраст, годы Age, years | Пол Gender | Клинические проявления Clinical manifestations | Особенности цистоскопии Features of cystoscopy | Размер образования, мм Size of the neoplasm, mm | Локализация Localization | Метод хирургического лечения Surgical treatment method | Время наблюдения, мес Observation time, months |
|---|--|-----------------------|---|---|--|---|--|---|
| 1, [5] | Ребенок без указания возраста Child without age specified | Нет данных No data | Безболезненная макрогематурия Painless macroscopic hematuria | Нет данных No data | 100 | Боковая стенка, сторона неизвестна Side wall, side unknown | Резекция мочевого пузыря Bladder resection | Нет данных No data |
| 2, [6] | 46 | Мужской Male | Императивные расстройства мочеиспускания Urinary urgency disorders | Непапиллярная опухоль с гладкой поверхностью Non-papillary tumor with a smooth surface | Нет данных No data | Между устьями внутри треугольника Between the mouths inside the triangle | Трансуретральная резекция Transurethral resection | 3 |
| 3, [7] | 8 | Женский Female | Терминальная гематурия, связанная с перемежающейся лихорадкой в течение 1 нед Terminal hematuria associated with intermittent fever for 1 week | Небольшая красная опухоль, выпирающая в полость мочевого пузыря Small red tumor protruding into the bladder cavity | 5 | Правая боковая стенка Right side wall | Резекция мочевого пузыря Bladder resection | 36 |
| 4, [8] | 27 | Женский Female | Безболезненная макрогематурия в течение 6 мес с периодическими болями над лобом Painless gross hematuria for 6 months with periodic pain above the pubis | Подвижная и твердая масса, покрытая нормальной слизистой оболочкой A mobile and hard mass covered with normal mucous membrane | 38 | Купол Apex of the bladder | Роботическая резекция мочевого пузыря Robotic bladder resection | 6 |
| 5, [9] | 40 | Женский Female | Микроскопическая гематурия в течение 3 мес Microscopic hematuria for 3 months | Плоское выделяющееся образование, напоминающее клубнику A flat, prominent lesion resembling a strawberry | 4 | Правая боковая стенка Right side wall | Гольмиевая лазерная абляция Holmium laser ablation | 24 |
| 6, [10] | 40 | Женский Female | Безболезненная макрогематурия в течение 6 мес Painless gross hematuria for 6 months | Красная непапиллярная опухоль с гладкой поверхностью, выпирающая в полость A red non-papillary tumor with a smooth surface, protruding into the cavity | 38 | Купол Apex of the bladder | Резекция мочевого пузыря Bladder resection | 6 |
| 7, [11] | 3 | Мужской Male | Боли в нижних отделах живота Pain in the lower abdomen | Не проводилась Not carried out | 50 | Левая боковая стенка Left side wall | Лапароскопическое удаление образования мочевого пузыря Laparoscopic removal of bladder mass | 6 |
| 8, [12] | 64 | Женский Female | Не указана No data | Нет описания No data | Не указан No data | Боковая стенка, сторона неизвестна Side wall, side unknown | Роботическая резекция мочевого пузыря Robotic bladder resection | Нет данных No data |
| 9, описываемый нами случай 9, described case | 3 | Мужской Male | Боли в нижних отделах живота Pain in the lower abdomen | Округлое образование, выпирающее в просвет, с нормальной слизистой оболочкой Round formation protruding into the lumen with normal mucous membrane | 30 | Левая боковая стенка Left side wall | Лапароскопическое удаление образования мочевого пузыря Laparoscopic removal of bladder mass | 3 |

ЛИТЕРАТУРА / REFERENCES

1. Thway K., Doyle L.A. Lymphangioma and lymphangiomatosis. In: WHO Classification of Tumours Editorial Board. Soft tissue and bone tumours. Lyon: International Agency for Research on Cancer, 2020. Pp. 154–5.
2. Goldblum J.R., Folpe A.L., Weiss S.W. Enzinger & Weiss's soft tissue tumors. 7th ed. Philadelphia: Elsevier, 2020.
3. Соколов Ю.Ю., Донской Д.В., Вилесов А.В., Шувалов М.Э., Дзядчик А.В., Самсиков Г.А. Хирургические вмешательства у детей с интраабдоминальными лимфангиомами. Российский вестник детской хирургии, анестезиологии и реаниматологии. 2014;1(4):20–4. [Sokolov Yu.Yu., Donskoy D.V., Vilesov A.V., Shuvalov M.E., Dzyadchik A.V., Samsikov G.A. Surgical intervention in children with intraabdominal lymphangioma. Rossiyskiy vestnik detskoy khirurgii, anesteziologii i reanimatologii = Russian Journal of Pediatric Surgery, Anesthesia and Intensive Care. 2014;1(4):20–4. (In Russ.)].
4. Büyükkapu-Bay S., Corapcıoğlu F., Gürkan B., Erçin M. C., Anik Y., Karadoğan M. Mediastinal Hodgkin lymphoma arising from cystic lymphangioma: case report in a child. Division of Pediatric Oncology, Department of Pediatrics, Kocaeli University Faculty of Medicine, Kocaeli, Turkey. Turk J Pediatr. 2012;54 (3):298–300. PMID: 23094543.
5. Bolkier M., Ginesin Y., Lichtig C., Levin D.R. Lymphangioma of bladder. J Urol. 1983;129(5):1049–50. doi: 10.1016/s0022-5347(17)52536-7.
6. Wyler S.F., Bachmann A., Singer G., Gasser T.C., Sulser T. First case of lymphangioma of the bladder in an adult. Urol Int. 2004;73(4):374–5. doi: 10.1159/000082242.
7. Niu Z.B., Yang Y., Hou Y., Chen H., Liu X., Wang C.L. Lymphangioma of bladder. Urology. 2010;76(4):955–7. doi: 10.1016/j.urology.2010.03.050.
8. Seyam R., Alzahrani H.M., Alkhudair W.K., Dababo M.A., Al-Otaibi M.F. Robotic partial cystectomy for lymphangioma of the urinary bladder in an adult woman. Can Urol Assoc J. 2012;6(1):E8–10. doi: 10.5489/cuaj.10103.
9. Moradi A., Kazemzadeh Azad B., Fasihi M., Aliakbari F. Bladder lymphangioma treated by holmium laser: extremely rare case report. J Lasers Med Sci. 2020;11(2):226–7. doi: 10.34172/jlms.2020.37.
10. He W., Jin L., Lin F.F., Qi X.L., He X.L., Zhang D.H., Zhao M. Cavernous lymphangioma of the urinary bladder in an adult woman: an additional case report of a rare lesion and literature review. BMC Urol. 2021;21(1):145. doi: 10.1186/s12894-021-00907-3.
11. Батаев С.М., Афаунов М.В., Игнатьев Р.О., Зурбаев Н.Т., Федоров А.К., Богданов А.М., Молотов Р.С., Лудикова М.Ю., Олейникова Я.В., Смирнова С.Е. Эндохирургическое лечение детей с лимфангиомами редкой локализации. Российский вестник детской хирургии, анестезиологии и реаниматологии. 2017;7(2):68–73. [Bataev S.M., Afaunov M.V., Ignatyev R.O., Zurbaev N.T., Fedorov A.K., Bogdanov A.M., Molotov R.S., Ludikova M.Yu., Oleynikova Ya.V., Smirnova S.E. Endosurgical treatment of children with lymphangiomas of rare localization. Rossiyskiy vestnik detskoy khirurgii, anesteziologii i reanimatologii = Russian Journal of Pediatric Surgery, Anesthesia and Intensive Care. 2017;7(2):68–73. (In Russ.)].
12. Кригер А.Г., Теплов А.А., Берелавичус С.В., Ветшева Н.Н., Широков В.С., Пьяникин С.С. Робот-ассистированные операции в полости малого таза. Хирургия. Журнал им. Н.И. Пирогова. 2013;12:29–36. [Krieger A.G., Teplov A.A., Berelavichus S.V., Vetsheva N.N., Shirokov V.S., Pyanikin S.S. Robot-assisted operations in the pelvic cavity. Khirurgiya. Zhurnal im. N.I. Pirogova = Surgery. Journal named after N.I. Pirogov. 2013;12:29–36. (In Russ.)].

Статья поступила в редакцию: 10.01.2024. Принята в печать: 05.02.2024.

Article was received by the editorial staff: 10.01.2024. Accepted for publication: 05.02.2024.

<https://doi.org/10.21682/2311-1267-2024-11-1-64-71>

Эластическая псевдоксантома: сложности дифференциальной диагностики. Клинический случай молодого пациента с изолированным поражением кожи

Т.С. Бельшева¹, В.В. Семенова^{1,2}, Т.В. Наседкина², Э.И. Пильгуй³, И.С. Клецкая⁴, Ю.А. Кюн¹, Т.Т. Валиев^{1,5}, В.Г. Поляков^{1,5,6}, С.Р. Варфоломеева^{1,5}

¹ФГБУ «НМИЦ онкологии им. Н.Н. Блохина» Минздрава России; Россия, 115522, Москва, Каширское шоссе, 23;

²ФГБУН «Институт молекулярной биологии имени В.А. Энгельгардта Российской академии наук»; Россия, ГСП-1, 119991, Москва, ул. Вавилова, 32;

³ФГАУ «Национальный медицинский исследовательский центр здоровья детей» Минздрава России; Россия, 119296, Москва, Ломоносовский просп., 2/62;

⁴Российская детская клиническая больница — филиал ФГАУ ВО «Российский национальный исследовательский медицинский университет имени Н.И. Пирогова» Минздрава России; Россия, 119571, Москва, Ленинский просп., 117;

⁵ФГБОУ ДПО РМАНПО Минздрава России; Россия, 125993, Москва, ул. Баррикадная, 2/1, стр. 1;

⁶ФГАУ ВО РНИМУ им. Н.И. Пирогова Минздрава России; Россия, 117997, Москва, ул. Островитянова, 1;

Контактные данные: Татьяна Сергеевна Бельшева klinderma@bk.ru

Эластическая псевдоксантома (ПКЭ) — это редкое аутосомно-рецессивное заболевание, характеризующееся поражением кожи, сетчатки глаза и сердечно-сосудистой системы в результате эктопической минерализации эластических волокон соединительной ткани. В настоящей статье представлен клинический случай изолированного поражения кожи у пациента 17 лет с клиническими и гистологическими признаками, в большей степени характеризующими ПКЭ. Ввиду широкой вариабельности фенотипических проявлений и высокого риска развития тяжелых кардиологических и офтальмологических осложнений пациенты с подозрением на ПКЭ нуждаются в тщательном динамическом наблюдении даже при отрицательном результате генетического тестирования и отсутствии полного соответствия другим диагностическим критериям заболевания.

Ключевые слова: эластическая псевдоксантома, генетическое тестирование, наследственные синдромы, диагностика, педиатрия, дерматология

Для цитирования: Бельшева Т.С., Семенова В.В., Наседкина Т.В., Пильгуй Э.И., Клецкая И.С., Кюн Ю.А., Валиев Т.Т., Поляков В.Г., Варфоломеева С.Р. Эластическая псевдоксантома: сложности дифференциальной диагностики. Клинический случай молодого пациента с изолированным поражением кожи. Российский журнал детской гематологии и онкологии. 2024;11(1):64–71.

Информация об авторах

Т.С. Бельшева: д.м.н., ведущий научный сотрудник поликлинического отделения НИИ детской онкологии и гематологии им. акад. РАМН Л.А. Дурнова НМИЦ онкологии им. Н.Н. Блохина, e-mail: klinderma@bk.ru; <https://orcid.org/0000-0001-5911-553X>, SPIN-код: 2645-4049

В.В. Семенова: врач-генетик НИИ детской онкологии и гематологии им. акад. РАМН Л.А. Дурнова НМИЦ онкологии им. Н.Н. Блохина, аспирант лаборатории биологических микрочипов ИМБ им. В.А. Энгельгардта РАН, e-mail: sulpiridum@yandex.ru; <https://orcid.org/0000-0002-9705-1001>, SPIN-код: 9014-2847

Т.В. Наседкина: д.б.н., профессор, ведущий научный сотрудник лаборатории биологических микрочипов ИМБ им. В.А. Энгельгардта РАН, e-mail: tanased06@rambler.ru; <https://orcid.org/0000-0002-2642-4202>, SPIN-код: 3741-8214

Э.И. Пильгуй: к.м.н., врач-дерматовенеролог консультативного отделения консультативно-диагностического центра НМИЦ здоровья детей, e-mail: lina_pilgui@mail.ru; <https://orcid.org/0000-0001-8960-0077>

И.С. Клецкая: врач-патологоанатом патологоанатомического отделения РДКБ — филиала РНИМУ им. Н.И. Пирогова, e-mail: ikletskaia@gmail.com; <https://orcid.org/0000-0002-4066-179X>, SPIN-код: 1046-3870

Ю.А. Кюн: врач-офтальмолог поликлинического отделения НИИ детской онкологии и гематологии им. акад. РАМН Л.А. Дурнова НМИЦ онкологии им. Н.Н. Блохина, e-mail: julia.kuhn@yandex.ru

Т.Т. Валиев: д.м.н., заведующий отделением детской онкологии и гематологии (химиотерапия гемобластозов) № 1 НИИ детской онкологии и гематологии им. акад. РАМН Л.А. Дурнова НМИЦ онкологии им. Н.Н. Блохина, профессор кафедры детской онкологии им. акад. Л.А. Дурнова РМАНПО, e-mail: timurvaliev@mail.ru; <https://orcid.org/0000-0002-1469-2365>, SPIN-код: 9802-8610

В.Г. Поляков: академик РАН, д.м.н., профессор, советник директора и заведующий хирургическим отделением № 1 (опухолей головы и шеи) НИИ детской онкологии и гематологии им. акад. РАМН Л.А. Дурнова НМИЦ онкологии им. Н.Н. Блохина, заведующий кафедрой детской онкологии им. акад. Л.А. Дурнова РМАНПО, профессор кафедры оториноларингологии педиатрического факультета РНИМУ им. Н.И. Пирогова, e-mail: vgr-04@mail.ru; <https://orcid.org/0000-0002-8096-0874>, SPIN-код: 8606-3120

С.Р. Варфоломеева: д.м.н., профессор, директор НИИ детской онкологии и гематологии им. акад. РАМН Л.А. Дурнова НМИЦ онкологии им. Н.Н. Блохина, профессор кафедры детской онкологии им. акад. Л.А. Дурнова РМАНПО, e-mail: s.varfolomeeva@ronc.ru; <https://orcid.org/0000-0001-6131-1783>, SPIN-код: 5177-1073

Вклад авторов

Т.С. Бельшева, Т.В. Наседкина, Э.И. Пильгуй, Т.Т. Валиев, В.Г. Поляков, С.Р. Варфоломеева: разработка концепции и дизайна статьи, научное редактирование статьи

В.В. Семенова: анализ полученных данных, написание текста рукописи, составление резюме

И.С. Клецкая: патоморфологическое исследование, подготовка иллюстративного материала

Ю.А. Кюн: офтальмологическое обследование, подготовка иллюстративного материала

Pseudoxanthoma elasticum: challenges of differential diagnosis. Case report of a young patient with an isolated skin lesion

T.S. Belysheva¹, V.V. Semenova^{1,2}, T.V. Nasedkina², E.I. Pilgui³, I.S. Kletskeya⁴, Yu.A. Kuyn¹, T.T. Valiev^{1,5}, V.G. Polyakov^{1,5,6}, S.R. Varfolomeeva^{1,5}

¹N.N. Blokhin National Medical Research Centre of Oncology, Ministry of Health of Russia; 23 Kashirskoe Shosse, Moscow, 115522, Russia;

²Engelhardt Institute of Molecular Biology, Russian Academy of Sciences; 32 Vavilova St., Moscow, 119991, GSP-1, Russia;

³National Medical Research Centre for Children's Health Ministry of Health of Russia; 2/62 Lomonosovsky Prosp., Moscow, 119296, Russia;

⁴Russian Children's Clinical Hospital – Branch of the N.I. Pirogov Russian National Research Medical University, Ministry of Health of Russia; 117 Leninskiy Prosp., Moscow, 117997, Russia; ⁵Russian Medical Academy of Continuous Professional Education, Ministry of Health of Russia; Bldg. 1, 2/1 Barrikadnaya St., Moscow, 125993, Russia; ⁶N.I. Pirogov Russian National Research Medical University, Ministry of Health of Russia; 1 Ostrovityanova St., Moscow, 117997, Russia

Pseudoxanthoma elasticum (PXE) is a rare autosomal recessive disease, characterized by skin, retina and cardiovascular manifestations as a result of ectopic mineralization of elastic fibers of connective tissue. This is a case report of a 17-year-old patient with an isolated skin lesion and clinical and histological findings that are more typical of PXE. Due to the wide variability of phenotypic manifestations and the high risk of developing severe cardiac and ophthalmological complications, patients with suspected PXE diagnosis require careful follow-up even if genetic testing is negative and other diagnostic criteria are not fully met.

Key words: pseudoxanthoma elasticum, genetic testing, hereditary syndromes, diagnostics, pediatrics, dermatology

For citation: Belysheva T.S., Semenova V.V., Nasedkina T.V., Pilgui E.I., Kletskeya I.S., Kuyn Yu.A., Valiev T.T., Polyakov V.G., Varfolomeeva S.R. Pseudoxanthoma elasticum: challenges of differential diagnosis. Case report of a young patient with an isolated skin lesion. Russian Journal of Pediatric Hematology and Oncology. 2024;11(1):64–71.

Information about the authors

T.S. Belysheva: Dr. of Sci. (Med.), Leading Researcher Polyclinic Department of the Research Institute of Pediatric Oncology and Hematology named after Academician of the Russian Academy of Medical Sciences L.A. Durnov at N.N. Blokhin National Medical Research Center of Oncology, Ministry of Health of Russia, e-mail: klinderma@bk.ru; https://orcid.org/0000-0001-5911-553X, SPIN-code: 2645-4049

V.V. Semenova: Geneticist Research Institute of Pediatric Oncology and Hematology named after Academician of the Russian Academy of Medical Sciences L.A. Durnov at N.N. Blokhin National Medical Research Center of Oncology, Ministry of Health of Russia, Graduate Student of the Laboratory of Biological Microchips of Engelhardt Institute of Molecular Biology, Russian Academy of Sciences, e-mail: sulphuridum@yandex.ru; https://orcid.org/0000-0002-9705-1001, SPIN-code: 9014-2847

T.V. Nasedkina: Dr. of Sci. (Biol.), Leading Researcher Laboratory of Biological Microchips of Engelhardt Institute of Molecular Biology, Russian Academy of Sciences, e-mail: tanased06@rambler.ru; https://orcid.org/0000-0002-2642-4202, SPIN-code: 3741-8214

E.I. Pilgui: Cand. of Sci. (Med.), Dermatovenerologist at Consultative and Diagnostic Dept of the National Medical Research Centre for Children's Health Ministry of Health of Russia, e-mail: lina_pilgui@mail.ru; https://orcid.org/0000-0001-8960-0077

I.S. Kletskeya: Pathologist of the Pathology Department at Russian Children's Clinical Hospital – Branch of the N.I. Pirogov Russian National Research Medical University of Ministry of Health of Russia, e-mail: ikletskeya@gmail.com; https://orcid.org/0000-0002-4066-179X, SPIN-code: 1046-3870

Yu.A. Kuyn: Ophthalmologist Polyclinic Department Research Institute of Pediatric Oncology and Hematology named after Academician of the Russian Academy of Medical Sciences L.A. Durnov at N.N. Blokhin National Medical Research Center of Oncology, Ministry of Health of Russia, e-mail: julia.kuhn@yandex.ru

T.T. Valiev: Dr. of Sci. (Med.), Head of the Department of Pediatric Oncology and Hematology (Chemotherapy of Hemoblastosis) No. 1 of the Research Institute of Pediatric Oncology and Hematology named after Academician of the Russian Academy of Medical Sciences L.A. Durnov at the N.N. Blokhin National Medical Research Center of Oncology, Ministry of Health of Russia, Professor at the Department of Pediatric Oncology named after Academician L.A. Durnov at Russian Medical Academy of Continuing Professional Education, Ministry of Health of Russia, e-mail: timurvaliev@mail.ru; https://orcid.org/0000-0002-1469-2365, SPIN-code: 9802-8610

V.G. Polyakov: Academician of RAS, Dr. of Sci. (Med.), Professor, Advisor to the Director and Head of the Surgical Department No. 1 (Head and Neck Tumors) of the Research Institute of Pediatric Oncology and Hematology named after Academician of the Russian Academy of Medical Sciences L.A. Durnov at N.N. Blokhin National Medical Research Center of Oncology, Ministry of Health of Russia, Head of the Pediatric Oncology Department named after Academician L.A. Durnov at Russian Medical Academy of Postgraduate Education, Ministry of Health of Russia, Professor of the Department of Otorhinolaryngology Faculty of Pediatrics at N.I. Pirogov Russian National Research Medical University, Ministry of Health of Russia, e-mail: vgp-04@mail.ru; https://orcid.org/0000-0002-8096-0874, SPIN-code: 8606-3120

S.R. Varfolomeeva: Dr. of Sci. (Med.), Professor, Director of the Research Institute of Pediatric Oncology and Hematology named after Academician of the Russian Academy of Medical Sciences L.A. Durnov at N.N. Blokhin National Medical Research Center of Oncology, Ministry of Health of Russia, Professor at the Department of Pediatric Oncology named after Academician L.A. Durnov at Russian Medical Academy of Continuing Professional Education, Ministry of Health of Russia, e-mail: s.varfolomeeva@ronc.ru; https://orcid.org/0000-0001-6131-1783, SPIN-code: 5177-1073

Authors' contributions

T.S. Belysheva, T.V. Nasedkina, E.I. Pilgui, T.T. Valiev, V.G. Polyakov, S.R. Varfolomeeva: concept development and article design, scientific edition of the article

V.V. Semenova: analysis of the data obtained, writing the text of the article, composing a resume

I.S. Kletskeya: pathological examination, preparation of illustrative material

Yu.A. Kuyn: ophthalmological examination, preparation of illustrative material

Конфликт интересов. Авторы заявляют об отсутствии конфликта интересов. / **Conflict of interest.** The authors declare no conflict of interest.

Финансирование. Исследование проведено без спонсорской поддержки. / **Funding.** The study was performed without external funding.

Информированное согласие. От родителя пациента получено письменное добровольное информированное согласие на использование его медицинских данных (результатов обследования, лечения и наблюдения) в обезличенной форме в научных целях (дата подписания: 27.07.2022). / **Informed consent.** Written voluntary informed consent was obtained from the patient's parent for the use of his medical data (results of examination, treatment and observation) in an anonymized form for scientific purposes (signed date: 27/07/2022).

Введение

Эластическая псевдоксантома (ПКЭ, OMIM#264800) – это редкое аутосомно-рецессивное заболевание из группы дисплазий соединительной ткани, характеризующееся преимущественным поражением кожи, сетчатки глаза и сердечно-сосудистой системы (ССС). В основе патогенеза данного заболевания лежит нарушение процесса минерализации, что приводит к эктопической кальцификации и последующей дистрофии эластических волокон соединительной ткани. Распространенность заболевания составляет 1/25 000 – 1/50 000 в зависимости от популяции. Частота гетерозиготного носительства патогенных вариантов в гене *ABCC6*, ассоциированного с ПКЭ, находится в пределах от 1/111 до 1/80. Женщины болеют чаще мужчин, соотношение между пациентами женского и мужского пола составляет 2:1. Манифестация ПКЭ чаще всего происходит во 2-й или 3-й декаде жизни. Средний возраст постановки диагноза составляет 10–15 лет [1, 2].

Генетические характеристики

В 90 % случаев развитие ПКЭ связано с наличием гомозиготных или компаунд-гетерозиготных вариантов в гене *ABCC6*. В 10 % наблюдений заболевание наследуется по псевдоминантному типу. Как правило, у гетерозиготных носителей не развивается полный симптомокомплекс ПКЭ, они имеют только отдельные проявления заболевания [3].

Ген *ABCC6* кодирует белок, который относится к семейству АТФ-связывающих кассетных транспортеров (АТФ-binding cassette protein, ABC). Данный белок обеспечивает экскрецию из клетки во внеклеточное пространство аденозинтрифосфата (АТФ), который на поверхности клетки превращается в аденозинмонофосфат и неорганический пирофосфат (PPi) при помощи мембранного белка ENPP1. PPi является ключевым ингибитором минерализации мягких тканей. Белок *ABCC6* обеспечивает синтез приблизительно 60 % PPi в организме. Наиболее высокий уровень его экспрессии отмечается в печени. Дефицит белка *ABCC6* лежит в основе нарушения кальцификации соединительной ткани при ПКЭ [4, 5].

В настоящее время описано более 300 патогенных мутаций в гене *ABCC6*, однако более половины случаев ПКЭ связано с носительством 2 наиболее частых вариантов. У 25 % пациентов различных этнических групп развитие заболевания обусловлено вариантом с.3421C>T, p.Arg1141Ter в 24-м экзоне гена *ABCC6*, который приводит к образованию преждевременного стоп-кодона и обрыву синтеза белковой цепи. Другой частой мутацией является делеция с 23-го по 29-й экзон (del23-29) гена *ABCC6*, с которой связано 28 % ПКЭ в американской и европейской популяции [2]. В 10 % случаев молекулярный диагноз не удается подтвердить даже у пациентов с характерной клинической картиной из-за ограничений диагностических методик [6].

Клинические характеристики

Наиболее характерными клиническими проявлениями ПКЭ являются поражения кожных покровов, сетчатки глаза и ССС. Тяжесть фенотипических проявлений и возраст манифестации могут варьировать в широких пределах как внутри одной семьи, так и среди пациентов, не связанных кровным родством [1].

Кожные проявления

Поражение кожи выявляется у 97–98 % пациентов с ПКЭ и является наиболее диагностически значимым признаком заболевания. Чаще всего первые изменения на коже возникают в детском возрасте и затем медленно прогрессируют в течение жизни. На начальной стадии заболевания они выглядят как мелкие (1–5 мм) бессимптомные желтоватые или телесного цвета папулы, которые затем сливаются в более крупные бляшки. Пораженная кожа становится дряблой и морщинистой. Первые очаги, как правило, возникают на задней и боковой поверхности шеи. Затем в патологический процесс могут вовлекаться кожные покровы подмышечных и паховых складок, локтевых и подколенных ямок, околопупочной области. Возможны поражения слизистой полости рта, особенно в области нижней губы, а также гениталий. Кожные дефекты при ПКЭ обычно остаются бессимптомными на протяжении всей жизни пациента и представляют собой преимущественно эстетическую проблему, однако они могут свидетельствовать о наличии высокого риска тяжелых офтальмологических и сердечно-сосудистых осложнений [1, 2].

Морфологически поражения кожи при ПКЭ характеризуются дегенеративными изменениями эластических волокон в средней трети дермы. Сосочковый слой дермы не поражен. При гистологическом исследовании отмечаются утолщение и фрагментация эластических волокон в средних отделах дермы (обнаруживаются при помощи гистохимического исследования для выявления эластических волокон – окраска по Вейгерту). Отмечается очаговое отложение солей кальция (обнаруживаются при помощи окраски по фон Косса), иногда выявляется их трансэпидермальная элиминация. Коллагеновые волокна не изменены [7].

Офтальмологические проявления

Начальным изменением в глазах пациентов с ПКЭ является мультифокальная точечная кальцификация мембраны Бруха на заднем полюсе глаза. Наиболее распространенными глазными симптомами ПКЭ служат симптом апельсиновой корки либо макулярная дистрофия сетчатки и ангиоидные полосы (АП) на сетчатке, которые присутствуют в 89–96 % наблюдений. Другие частые проявления – пигментная дегенерация сетчатки, друзы зрительного нерва (ЗН), ангиографическая картина в виде «хвостов кометы» [8]. АП могут приводить к развитию субретинальной хориоидальной неоваскуляризации, кровоизлияний и последующей потере центрального зрения. Риск развития неоваскуляризации повышается с возрастом. Как правило, у пациентов с ПКЭ зрение остается

сохранным на протяжении первых четырех десятилетий жизни, затем оно может резко снижаться [9]. Почти у всех больных наблюдается сочетание АП и поражений кожи [2]. Первые признаки поражения глаз обычно появляются за несколько лет до кожной манифестации заболевания и, как правило, носят двусторонний характер [8].

Поражение сердечно-сосудистой системы

Сердечно-сосудистые симптомы включают потерю периферического пульса, перемежающуюся хромоту, реноваскулярную гипертензию вследствие частичной или полной окклюзии почечных артерий, стенокардию и реже – инфаркт миокарда. Также

может возникнуть ишемическое поражение головного мозга и желудочно-кишечного тракта. Эти проявления являются следствием ускоренного атеросклероза с минерализацией внутренней эластической пластинки артерий. ССС поражается реже, чем кожа и глаза. Перемежающаяся хромота наблюдается у 7–30 % пациентов. Симптомы со стороны ССС обычно появляются на третьем десятилетии жизни [2].

Диагностические критерии

Диагноз ПКЭ ставится на основании характерных клинических признаков. В 2017 г. предложены диагностические критерии, представленные в таблице [6].

Диагностические критерии ПКЭ (no D.P. Germain) [6]

Diagnostic criteria for PXE (according to D.P. Germain) [6]

| Большие диагностические критерии <i>Major diagnostic criteria</i> |
|--|
| <p>1. Кожа</p> <p>а. Желтоватые папулы и/или бляшки на боковой стороне шеи и/или сгибательных поверхностях; или</p> <p>б. Наличие скоплений фрагментированного морфологически поврежденного эластина и кальцификации эластических волокон при гистологическом исследовании биоптата пораженной кожи</p> <p><i>1. Skin</i></p> <p><i>a. Yellowish papules and/or plaques on the side of the neck and/or flexor surfaces; or</i></p> <p><i>b. Fragmented morphologically damaged elastin and calcification of elastic fibers in a biopsy of the affected skin</i></p> <p>2. Глаза</p> <p>а. Симптом «апельсиновой корки»; или</p> <p>б. ≥ 1 АП, соответствующих диаметру диска ЗН или превышающих его (подтверждается при помощи флуоресцентной ангиографии или ангиографии с индоцианином зеленым)</p> <p><i>2. Eyes</i></p> <p><i>a. Peau d'orange of the retina; or</i></p> <p><i>b. ≥ 1 angioid streak (AS) each at least as long as optic disc diameter (confirmed by fluorescein angiography or indocyanine green angiography)</i></p> <p>3. Генетика</p> <p>а. Биаллельная патогенная мутация в гене <i>ABCC6</i>; или</p> <p>б. Родственник 1-й линии (родитель, сиблинг, ребенок) с подтвержденным диагнозом ПКЭ</p> <p><i>3. Genetics</i></p> <p><i>a. Biallelic pathogenic mutation in the ABCC6 gene; or</i></p> <p><i>b. First-degree relative (parent, sibling, child) with a confirmed diagnosis of PXE</i></p> |
| Малые диагностические критерии <i>Minor diagnostic criteria</i> |
| <p>1. Глаза</p> <p>а. Одна АП короче диаметра зрительного диска; или</p> <p>б. ≥ 1 «комет» на сетчатке; или</p> <p>в. ≥ 1 очагов крыловидной гиперпигментации по ходу АП на сетчатке</p> <p><i>1. Eyes</i></p> <p><i>a. One AS shorter than the optic disc diameter; or</i></p> <p><i>b. ≥ 1 "comet" in the retina; or</i></p> <p><i>v. ≥ 1 "wing signs" in the retina</i></p> <p>2. Генетика</p> <p>а. Моноаллельная патогенная мутация в гене <i>ABCC6</i></p> <p><i>2. Genetics</i></p> <p><i>a. Monoallelic pathogenic mutation in the ABCC6 gene</i></p> |
| Постановка диагноза <i>Requirements for the diagnosis</i> |
| <p>а. Окончательный диагноз</p> <p>≥ 2 больших критериев из разных категорий (кожа, глаза, генетика)</p> <p><i>a. Definitive diagnosis</i></p> <p><i>≥ 2 major criteria from different categories (skin, eyes, genetics)</i></p> <p>б. Предположительный диагноз</p> <p>Наличие двух больших критериев из одной категории (кожа либо глаза); или</p> <p>Наличие одного большого критерия и одного или более малых критериев, не входящих в ту же категорию, что и большой критерий</p> <p><i>b. Probable diagnosis</i></p> <p><i>Two large criteria from the same category (skin or eyes); or</i></p> <p><i>One major criteria and one or more minor criteria not in the same category as the major criteria</i></p> <p>в. Возможный диагноз</p> <p>Наличие одного большого критерия; или</p> <p>Наличие одного или более малых критериев</p> <p><i>v. Possible diagnosis</i></p> <p><i>One major criteria; or</i></p> <p><i>One or more minor criteria</i></p> |

Дифференциальная диагностика

Кожные изменения, характерные для ПКЭ, необходимо дифференцировать с другими состояниями, характеризующимися нарушением минерализации. С мутациями в гене *ENPP1* связана генерализованная артериальная кальцинация у детей грудного возраста (Arterial calcification, generalized, of infancy, 1, OMIM#208000) — аутосомно-рецессивное заболевание с ранней манифестацией в пренатальном либо раннем постнатальном периоде и плохим прогнозом с гибелью пациента в возрасте до года. Схожий фенотип может развиваться и у пациентов с биаллельными мутациями в гене *ABCC6* (Arterial calcification, generalized, of infancy, 2, OMIM#614473), поэтому некоторые авторы считают *ENPP1*-ассоциированное состояние генетической формой ПКЭ [6, 10]. У пациентов с мутациями гена *GCSX* развивается ПКЭ-подобное состояние с преимущественным поражением кожи (Pseudoxanthoma elasticum-like disorder with multiple coagulation factor deficiency, OMIM#610842). Кожные покровы при этом заболевании становятся дряблыми и избыточными в результате минерализации средних слоев дермы. Характерной особенностью является витамин К-зависимый дефект коагуляции. Тип наследования неизвестен [6].

Другими заболеваниями, для которых характерно нарушение минерализации, являются нормофосфатемический семейный опухолевый кальциноз, возникающий в результате мутаций гена *SAMD9* (Normophosphatemic familial tumoral calcinosis, NFTC, OMIM#610455), и дефицит CD73 из-за мутаций в гене *NT5E*, приводящий к кальцинации суставов и артерий (Calcification of joints and arteries, OMIM#211800) [10].

Схожая гистологическая картина кожных изменений типична для среднедермального эластолиза — редкого ненаследственного заболевания, которое характеризуется появлением участков истонченной морщинистой кожи в результате деструкции эластических волокон средних слоев дермы. Патологические очаги чаще всего располагаются на шее, туловище и верхних конечностях. Заболевание, как правило, протекает бессимптомно и не сопровождается поражением внутренних органов [11]. Кроме того, ПКЭ-подобные изменения описаны при кальцификации и у пациентов, получавших лечение пеницилламином. Также фрагментация и дезорганизация эластических волокон наблюдались при различных воспалительных заболеваниях, включая липодерматосклероз, кольцевидную гранулему, глубокую форму морфеа, узловатую эритему, септальный панникулит, нефрогенный системный фиброз [7].

Изменения сетчатки, наблюдаемые при ПКЭ, не являются патогномоничными и могут встречаться при других состояниях — серповидно-клеточной анемии, талассемии, болезни Педжета, синдроме Марфана, синдроме Элерса—Данлоса и отравлении свинцом [6].

Клинический случай

Пациент Ш., возраст 17 лет 1 месяц. Обратился с жалобами на изменения кожи передней поверхности шеи. Семейный анамнез по кожным и наследственным заболеваниям не отягощен.

Анамнез заболевания: впервые в возрасте 13–14 лет отмечалось появление очагов дряблости, растяжения кожи передней поверхности шеи. Указанные изменения сохраняются по настоящее время. Субъективных жалоб не предъявляет. Со слов папы, у мальчика отмечаются навязчивые действия в виде потирания кожи шеи.

В возрасте 15 лет консультирован дерматоонкологом ФГБУ «НМИЦ онкологии им. Н.Н. Блохина» Минздрава России, на основании клинических данных заподозрена ПКЭ. Для уточнения диагноза проведена биопсия очага поражения. В ходе операции выполнено одномоментное иссечение и ушивание измененных тканей кожного покрова пораженной области.

Согласно результатам гистологического исследования при окраске по Вейгерту (Weigert) в средней и глубокой части дермы отмечаются дезорганизация, утолщение и фрагментация эластических волокон (рис. 1–3). Выявленные морфологические изменения могут иметь место при ПКЭ, среднедермальном эластолизе и других заболеваниях, сопровождающихся разрушением и фрагментацией эластических волокон.

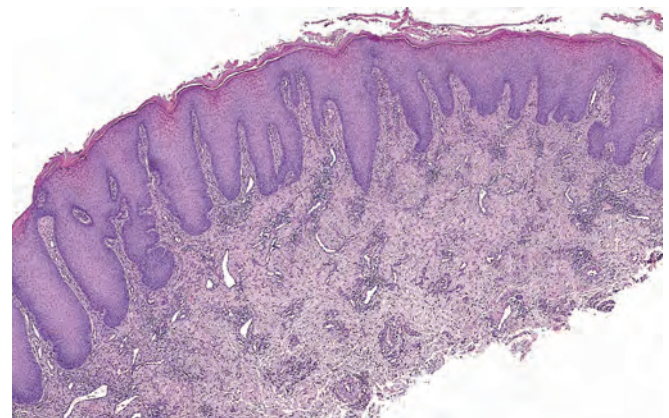


Рис. 1. Биоптат кожи. Выраженная псевдоэпителиоматозная гиперплазия эпидермиса. Окраска гематоксилином и эозином, $\times 80$

Fig. 1. Skin biopsy. Severe pseudoepitheliomatous hyperplasia of the epidermis. Staining with hematoxylin and eosin, $\times 80$

Проведено молекулярно-генетическое исследование — секвенирование клинического экзема методом секвенирования нового поколения (Next-Generation Sequencing, NGS), согласно которому клинически значимых вариантов в гене *ABCC6*, ассоциированном с развитием ПКЭ, не выявлено. Клинически значимых вариантов в генах других наследственных заболеваний, связанных с нарушением минерализации, также не обнаружено. Обследование на предмет носительства частой делеции 23–29-го экзонов гена *ABCC6* не проводилось.

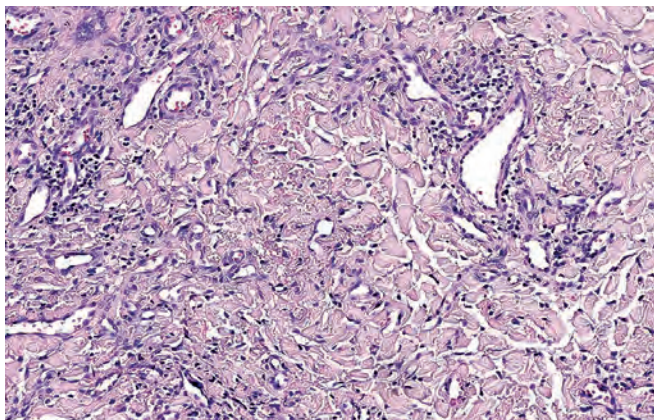


Рис. 2. Биоптат кожи. Глубокие участки сетчатого слоя дермы. Эктазия сосудов, периваскулярная лимфоцитарная инфильтрация, утолщение коллагеновых волокон и дезорганизация эластических волокон. Окраска гематоксилином и эозином, $\times 200$

Fig. 2. Skin biopsy. Deep areas of the reticular layer of the dermis. Vascular ectasia, perivascular lymphocytic infiltration, thickening of collagen fibers and disorganization of elastic fibers. Staining with hematoxylin and eosin, $\times 200$

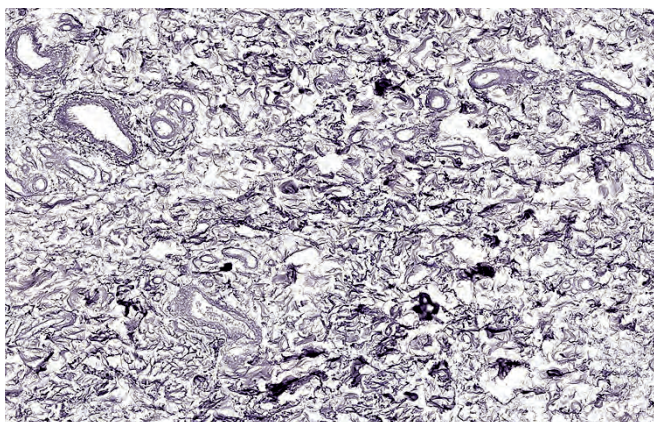


Рис. 3. Биоптат кожи. Дезорганизация, утолщение и фрагментация эластических волокон в средней части дермы. Окраска по Вейгерту, $\times 300$

Status localis: патологический процесс локализован на коже передней поверхностей шеи, представлен обширным очагом дряблости кожи. Пораженная кожа умеренно пигментирована, имеет морщинистый вид, значительно провисает (рис. 4).

В соответствии с выставленным диагнозом мальчику проведено необходимое лабораторно-инструментальное обследование для исключения мультисистемности процесса, связанного с абберантной минерализацией и дистрофией эластических волокон сосудов и тканей.

Обследование: клинические анализы крови, мочи, биохимический анализ крови отклонений не выявили, в том числе не обнаружено отклонений в уровнях кальция и фосфора.

Для исключения поражения органа зрения, собственного ПКЭ, пациенту проведен офтальмологический осмотр. Согласно результатам исследования изменений сетчатки – АП, кальцинатов хориоидеи не обнаружено (рис. 5, 6). Зрение сохранно: OU = 1,0 без коррекции.

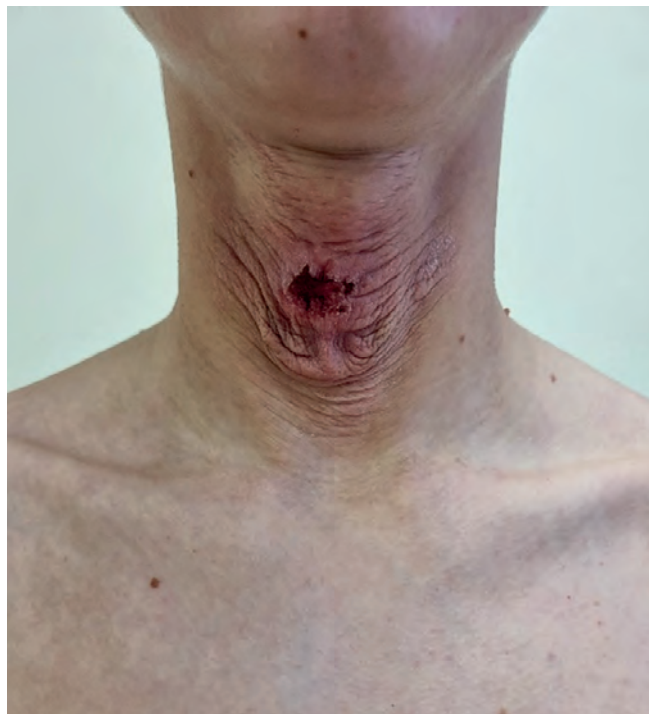


Рис. 4. Патологический очаг на коже передней поверхности шеи

Fig. 4. Pathological focus on the skin of the anterior surface of the neck

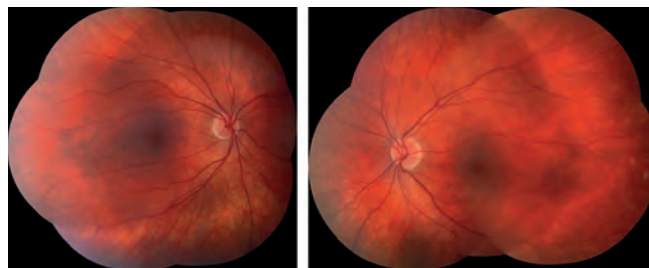


Рис. 5. Результаты исследования глазного дна. OU – диск ЗН бледно-розового цвета, границы несколько смазаны по ходу сосудистого пучка, экскавации нет. Калибр сосудов не изменен. МЗ – все рефлексы сохранены, в зеленом свете хорошее желтое окрашивание, в поляризованном свете «щетки Гайдингера» видны. АП нет

Fig. 5. Fundus examination results. OU – the optic disc is pale pink, the boundaries are blurred along the vascular bundle, without excavation. The caliber of the vessels has not been changed. MZ – all reflexes are preserved, in green light there is a good yellow color, in polarized light “Haidinger brushes” are visible. There are no AS

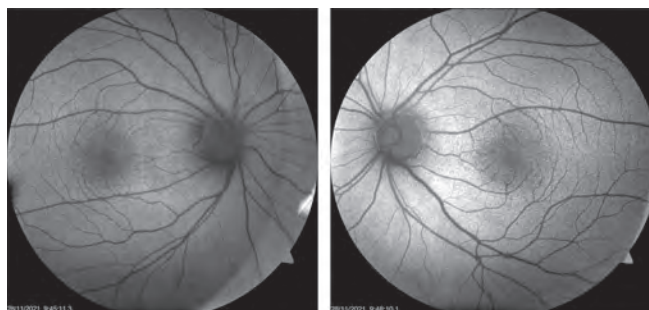


Рис. 6. Результаты исследования глазного дна. В режиме аутофлуоресценции OU патологических изменений на уровне пигментного эпителия не выявлено. Участков гипо- и гиперфлуоресценции нет

Fig. 6. Fundus examination results. In the autofluorescence mode, OU no pathological changes were detected at the level of the pigment epithelium. There are no areas of hypo- and hyperfluorescence

Ультразвуковое исследование щитовидной железы, печени, поджелудочной железы, селезенки, почек не выявило патологических изменений.

В целях исключения развития осложнений вследствие кальцинации эластических волокон кровеносных сосудов и пролиферации их интимы проведено обследование ССС (электрокардиограмма с нагрузкой и эхокардиография с доплерографией), также не выявившее отклонений.

На основании данных проведенного клинико-лабораторно-инструментального обследования можно сделать заключение, что данный клинический случай может свидетельствовать о дебюте ПКЭ в виде поражения исключительно кожного покрова. Учитывая возможный прогрессирующий характер процесса, связанного с патологической кальцинацией эластических тканей глаз, сосудов паренхиматозных органов, ССС, мальчику показано регулярное диспансерное наблюдение и обследование в целях своевременного выявления осложнений.

Обсуждение

ПКЭ – сложное мультисистемное заболевание, диагностика которого часто вызывает затруднение ввиду полиморфности клинических проявлений. В настоящий момент не существует эффективной этиотропной терапии ПКЭ, однако пациентам с этим заболеванием необходимо тщательное диспансерное наблюдение из-за высокого риска развития осложнений со стороны ССС и глаз.

Для снижения риска необратимой потери зрения у пациентов с ПКЭ возможно применение анти-VEGF-препаратов. Начинать терапию необходимо в относительно молодом возрасте на начальных этапах поражения сетчатки. Интравитреальное введение ранибизумаба, который показан для лечения хориоидальной неоваскуляризации различной этиологии, приводит к стабилизации зрения у пациентов с ПКЭ [12]. Пациентам с ПКЭ необходимо избегать тупых травм глаза при занятиях спортом и других видах деятельности, так как это может приводить к прогрессии патологического процесса [6, 13].

Пациентам с ПКЭ следует находиться под динамическим наблюдением кардиолога ввиду высокого риска развития гипертонии, ишемической болезни сердца и инфаркта миокарда в молодом возрасте. Кроме того, такие больные пребывают в группе высокого риска по развитию геморрагического синдрома и ишемического инсульта [14]. Для минимизации дискомфорта по поводу поражений кожи показано применение хирургических вмешательств [15, 16].

Все пациенты с подозрением на ПКЭ должны проходить медико-генетическое консультирование. При наличии ПКЭ в семье возможна дородовая диагностика. Несмотря на наличие известных частых вариантов мутаций в гене *ABCC6*, методом выбора для поиска точковых мутаций является секвенирование экзонов либо панелей с обязательным включением генов других заболеваний, связанных с нарушением минерализации. Для поиска крупных делеций используется метод множественной лигазно-зависимой амплификации (Multiple Ligation Probe Amplification, MLPA). Ввиду ограничений методик отрицательный результат генетического тестирования не исключает ПКЭ в случае соответствия клинической картины другим диагностическим критериям.

Заключение

В настоящей статье представлен клинический случай изолированного поражения кожи у пациента 17 лет с клиническими и гистологическими признаками, в большей степени характеризующими ПКЭ. Ввиду широкой вариабельности фенотипических проявлений и высокого риска развития тяжелых кардиологических и офтальмологических осложнений больные с подозрением на ПКЭ нуждаются в тщательном динамическом наблюдении даже при отрицательном результате генетического тестирования и отсутствии полного соответствия другим диагностическим критериям заболевания.

ЛИТЕРАТУРА / REFERENCES

1. Marconi B., Boby I., Campanati A., Molinelli E., Consales V., Brisigotti V., Scarpelli M., Racchini S., Offidani A. Pseudoxanthoma elasticum and skin: clinical manifestations, histopathology, pathomechanism, perspectives of treatment. *Intractable Rare Dis Res.* 2015;4(3):113–22. doi: 10.5582/irdr.2015.01014.
2. Legrand A., Cornez L., Samkari W., Mazzella J.M., Venisse A., Boccio V., Auribault K., Keren B., Benistan K., Germain D.P., Frank M., Jeunemaitre X., Albuissou J. Mutation spectrum in the *ABCC6* gene and genotype-phenotype correlations in a French cohort with pseudoxanthoma elasticum. *Genet Med.* 2017;19(8):909–17. doi: 10.1038/gim.2016.213.
3. Bergen A.A. Pseudoxanthoma elasticum: the end of the autosomal dominant segregation myth. *J Invest Dermatol.* 2006;126(4):704–5. doi: 10.1038/sj.jid.5700129.
4. Plümers R., Lindenkamp C., Osterhage M.R., Knabbe C., Hendig D. Matrix Metalloproteinases Contribute to the Calcification Phenotype in Pseudoxanthoma Elasticum. *Biomolecules.* 2023;13(4):672. doi: 10.3390/biom13040672.
5. Pomozi V., Julian C.B., Zoll J., Pham K., Kuo S., Tökési N., Martin L., Váradi A., Le Saux O. Dietary Pyrophosphate Modulates Calcification in a Mouse Model of Pseudoxanthoma Elasticum: Implication for Treatment of Patients. *J Invest Dermatol.* 2019;139(5):1082–8. doi: 10.1016/j.jid.2018.10.040.
6. Germain D.P. Pseudoxanthoma elasticum. *Orphanet J Rare Dis.* 2017;12(1):85. doi: 10.1186/s13023-017-0639-8.
7. Calonje E., Brenn T., McKee P.H. *McKee's Pathology of the Skin.* Elsevier Saunders, 2011.
8. Zineb K. Ophthalmologic manifestations of pseudoxanthoma elasticum. *Oman J Ophthalmol.* 2018;11(1):88–9. doi: 10.4103/ojo.OJO_123_2016.
9. Risseuw S., Ossewaarde-van Norel J., Klaver C.C.W., Colijn J.M., Imhof S.M., van Leeuwen R. Visual acuity in pseudoxanthoma elasticum. *Retina.* 2019;39(8):1580–7. doi: 10.1097/IAE.0000000000002173.
10. Ziegler S.G., Gahl W.A., Ferreira C.R. Generalized Arterial Calcification of Infancy. In: Adam M.P., Feldman J., Mirzaa G.M., Pagon R.A., Wallace S.E., Bean L.J.H., Gripp K.W., Amemiya A., editors. *GeneReviews*®. Seattle (WA): University of Washington, Seattle, 1993–2024. PMID: 25392903.
11. Волнухин В.А., Бобров М.А., Кочетков М.А., Демченкова Е.В. Среднедермальный эластоз – редкое заболевание кожи с поражением эластической ткани. *Клиническая дерматология и венерология.* 2022;21(3):304–11. doi: 10.17116/klinderma202221031304. [Volnukhin V.A., Bobrov M.A., Kochetkov M.A., Demchenkova E.V. Mid-dermal elastolysis – a rare skin disease with involvement of elastic tissue. *Klinicheskaya dermatologiya i venerologiya = Russian Journal of Clinical Dermatology and Venereology.* 2022;21(3):304–11. (In Russ.)].
12. Шеланкова А.В., Будзинская М.В. Применение анти-VEGF-терапии при лечении неоваскуляризации вследствие ангиоидных полос (клиническое наблюдение). *Вестник офтальмологии.* 2020;136(4):219–25. doi: 10.17116/oftalma2020136042219. [Shelankova A.V., Budzinskaya M.V. Anti-VEGF therapy in the treatment of neovascularization secondary to angioid streaks (a case report). *Vestnik oftal'mologii = Russian Annals of Ophthalmology.* 2020;136(4):219–25. (In Russ.)].
13. Raming K., Pfau M., Herrmann P., Holz F.G., Pfau K. Anti-VEGF Treatment in Pseudoxanthoma Elasticum-Risk factors and Visual Outcome. *Investigative Ophthalmology and Visual Science.* 2023;64(8):985.
14. Iwanaga A., Utani A., Koike Y., Okubo Y., Kuwatsuka Y., Endo Y., Tanizaki H., Wataya-Kaneda M., Hatamochi A., Minaga K., Ogi T., Yamamoto Y., Ikeda S., Tsuiki E., Tamura H., Maemura K., Kitaoka T., Murota H. Clinical practice guidelines for pseudoxanthoma elasticum (2017): Clinical Practice Guidelines for Pseudoxanthoma Elasticum Drafting Committee. *J Dermatol.* 2022;49(3):e91–8. doi: 10.1111/1346-8138.16301.
15. Kranenburg G., Baas A.F., de Jong P.A., Asselbergs F.W., Visseren F.L.J., Spiering W.; SMART study-group. The prevalence of pseudoxanthoma elasticum: revised estimations based on genotyping in a high vascular risk cohort. *Eur J Med Genet.* 2019;62(2):90–2. doi: 10.1016/j.ejmg.2018.05.020.
16. Favre G., Laurain A., Aranyi T., Szeri F., Fulop K., Le Saux O., Durantou C., Kauffenstein G., Martin L., Lefthérotis G. The *ABCC6* transporter: a new player in biomineralization. *Int J Mol Sci.* 2017;18:1941. doi: 10.3390/ijms18091941.

Статья поступила в редакцию: 10.01.2024. Принята в печать: 26.01.2024.

Article was received by the editorial staff: 10.01.2024. Accepted for publication: 26.01.2024.

Результаты сателлитного симпозиума «Что нам стоит дом построить? Иммуноterapia острого лимфобластного лейкоза в детской практике», состоявшегося 23 ноября 2023 г. в рамках IV объединенного Конгресса РОДОГ «Актуальные проблемы и перспективы развития детской онкологии и гематологии в Российской Федерации – 2023»

К.И. Киргизов, О.В. Паина, Г.О. Бронин

Для цитирования: Киргизов К.И., Паина О.В., Бронин Г.О. Результаты сателлитного симпозиума «Что нам стоит дом построить? Иммуноterapia острого лимфобластного лейкоза в детской практике», состоявшегося 23 ноября 2023 г. в рамках IV объединенного Конгресса РОДОГ «Актуальные проблемы и перспективы развития детской онкологии и гематологии в Российской Федерации – 2023». Российский журнал детской гематологии и онкологии. 2024;11(1):72–4.

Results of the satellite symposium “What does it cost us to build a house? Immunotherapy of acute lymphoblastic leukemia in pediatric practice”, held on November 23, 2023 within the framework of the IV Joint Congress of RSPON “Actual problems and prospects for the development of pediatric oncology and hematology in the Russian Federation – 2023”

K.I. Kirgizov, O.V. Paina, G.O. Bronin

For citation: Kirgizov K.I., Paina O.V., Bronin G.O. Results of the satellite symposium “What does it cost us to build a house? Immunotherapy of acute lymphoblastic leukemia in pediatric practice”, held on November 23, 2023 within the framework of the IV Joint Congress of RSPON “Actual problems and prospects for the development of pediatric oncology and hematology in the Russian Federation – 2023”. Russian Journal of Pediatric Hematology and Oncology. 2024;11(1):72–4.

В рамках симпозиума состоялись следующие доклады: «Иммуноterapia (ИТ) острого лимфобластного лейкоза (ОЛЛ) у детей. Достижения и перспективы» (Г.О. Бронин, г. Москва), «Эффективность и безопасность бридж-терапии в контексте трансплантации гемопоэтических стволовых клеток у детей с ОЛЛ» (К.И. Киргизов, г. Москва), «Возможности биспецифического активатора Т-клеток блинатумомаба в посттрансплантационном периоде у детей с В-линейным ОЛЛ (В-ОЛЛ)» (О.В. Паина, г. Санкт-Петербург).

ОЛЛ является самым часто встречающимся злокачественным новообразованием у детей. Ежегодно в Российской Федерации (РФ) регистрируются 1000–1100 случаев заболевания, 89 % из которых (по данным групп «Москва–Берлин» и «Российская группа БФМ») – В-клеточные. В связи с тем, что около 5–10 % пациентов могут быть рефрактерными к стандартной индукционной химиотерапии (ХТ), а у 10–15 % больных, достигших I полной клинико-гематологической ремиссии, развиваются рецидивы лейкозов, необходимо предусмотреть эффективную терапию для достижения МОБ-негативного статуса и последующей трансплантации гемопоэтических стволовых клеток (ТГСК). Сегодня назрела необходимость внедрения новой современной терапевтической стратегии для первично-рефрактерного и рецидивирующего ОЛЛ

у детей. Для таких пациентов наиболее эффективным и хорошо изученным препаратом является биспецифичное анти-CD19/CD3-антитело – блинатумомаб. Преимущество блинатумомаба состоит в том, что этот эффект не зависит ни от специфичности Т-клеточных рецепторов (TCR), ни от наличия молекул I класса основного комплекса гистосовместимости (МНС) на поверхности антигенпрезентирующих клеток. При Т-клеточной активации повышается секреция цитокинов, особенно таких, как IL-2, IFN- γ , TNF- α , IL-4, IL-6 и IL-10. Кроме того, при активации Т-лимфоцитов высвобождаются гранзим и перфорин, которые проникают в клетку опухоли и активируют апоптоз [1].

Блинатумомаб зарекомендовал себя как препарат, который в монотерапии позволяет добиться клинико-гематологической ремиссии у пациентов с рецидивирующим и рефрактерным В-клеточным ОЛЛ. Он обладает установленным и управляемым профилем токсичности. Применение блинатумомаба перед ТГСК в формате так называемой бридж-терапии является апробированным стандартом в детской онкологии-гематологии, как в РФ, так и в мире [2, 3] (рис. 1).

Благодаря совершенствованию методик ТГСК, улучшению сопроводительной терапии и накопле-

Опции при рецидиве


Преодоление резистентности:

- Новые препараты и новые схемы терапии
- Увеличение доз
- Таргетная терапия
- Иммунотерапия: IL2, GM-CSF, интерфероны CAR, CIK, CAR NK, CAR CIK
- Посттрансплантационная терапия

Высокая токсичность повторных индукций ремиссии

Бридж-терапия

- (успех – около 50%):
- Клофарабин (ОЛЛ)
 - Блиндифо, Беспона (ОЛЛ)
 - Непарабин (ОЛЛ)
 - Милотаг (ОМЛ)
 - Карфилизомиб (ОМЛ)



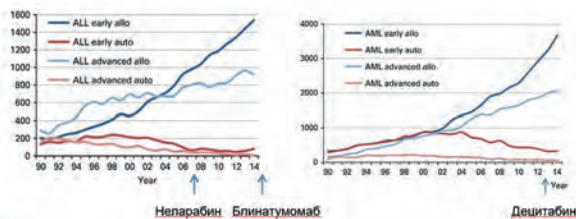
Актуальные проблемы в перспективе развития детской гематологии и онкологии в Российской Федерации-2023

Б.В. Афанасьев, 2019

Рис. 1. Опции при рецидивах острых лейкозов

нию опыта трансплантационными центрами, результаты ТГСК со временем улучшаются. Так, по данным исследовательской группы BFM (Berlin–Frankfurt–Munster), исследовательской группы IVFM и рабочей группы EBMT по педиатрическим заболеваниям, 4-летняя общая выживаемость (ОВ) в группе детей с ОЛЛ после аллогенной ТГСК (алло-ТГСК) от совместного родственного донора составила 79 %, бессобытийная выживаемость (БСВ) – 71 % [4]. В настоящее время задачей для исследователей по всему миру является разработка стратегии лечения рецидивирующего и рефрактерного ОЛЛ, основанной на большей эффективности и меньшей токсичности. Несмотря на развитие генной терапии и ИТ, алло-ТГСК до сих пор представляет собой «золотой стандарт» консолидации для пациентов с рецидивирующим и рефрактерным ОЛЛ [2, 4], а применение новых препаратов перед ТГСК позволяет увеличить число трансплантаций (рис. 2).

Новые препараты и ТГСК



Актуальные проблемы в перспективе развития детской гематологии и онкологии в Российской Федерации-2023

Janet R. Paavonen, et al 2018

Рис. 2. Новые препараты приводят к увеличению числа ТГСК

Продолжаются поиски наиболее оптимальных режимов кондиционирования перед алло-ТГСК от разных типов доноров. Схемы кондиционирования при ОЛЛ у детей обычно включают тотальное облучение тела, при невозможности проведения лучевой терапии применяются бусульфан и циклофосфамид, а также этопозид для усиления противолейкемического эффекта [5].

В своем докладе Г.О. Бронин рассказал об успешном лечении рецидивов и рефрактерных форм В-ОЛЛ у детей на современном этапе. Использование блинатумомаба с последующей алло-ТГСК позволяет увеличить выживаемость пациентов по сравнению с проведением алло-ТГСК после высокодозной ХТ. Представлен позитивный опыт последовательного использования различных методов ИТ В-ОЛЛ: инотузумаба озогамидина, блинатумомаба и алло-ТГСК. Эта технология обладает низким профилем токсичности и позволяет достичь длительной ремиссии даже у рефрактерных пациентов. Также представлен многообещающий опыт эффективного использования блинатумомаба и CAR-T-клеток для успешного лечения рецидивов В-ОЛЛ после алло-ТГСК.

В докладе О.В. Паиной прозвучало, что рецидивы В-ОЛЛ у детей после алло-ТГСК являются основной проблемой, говорящей о резистентном характере заболевания, приводящей к неудачам лечения. Существующие опции ИТ позволяют улучшить результаты лечения детей с В-ОЛЛ. Комбинированная иммуноадаптивная терапия блинатумомабом и инфузией донорских лимфоцитов может индуцировать длительные костномозговые ремиссии при рецидивах CD19⁺ В-ОЛЛ у детей после алло-ТГСК. Блинатумомаб в комбинации с инфузией донорских лимфоцитов имеет низкий профиль токсичности, низкую частоту возникновения реакции «трансплантат против хозяина» (РТПХ) и хорошо переносится после гаплоидентичной ТГСК. Методы комбинированной иммуноадаптивной терапии стоит рассматривать как предпочтительные по сравнению с химиотерапевтическими, особенно после алло-ТГСК. Пациенты, получившие ИТ на любом этапе, требуют более длительного наблюдения и оценки отдаленных результатов.

В свою очередь, К.И. Киргизов рассказал о возможности и безопасности применения блинатумомаба в контексте ТГСК, основанном на собственном опыте НИИ ДООиГ им. акад. Л.А. Дурнова ФГБУ «НМИЦ онкологии им. Н.Н. Блохина» Минздрава России, где был выполнен анализ 12 больных с В-ОЛЛ, которым перед ТГСК проводилась терапия с использованием блинатумомаба. Было показано, что риск развития токсических и иммунных осложнений у данной группы пациентов не отличался по сравнению с группой, которая перед ТГСК не получала ИТ. Таким образом, была показана возможность применения препарата и его безопасность и переносимость.

Ежегодно 125 детей с рецидивирующим и рефрактерным В-ОЛЛ нуждаются в терапии блинатумомабом. Лечениекратно повышает шансы на успешный исход последующей ТГСК и выписку пациента с полной ремиссией и достижением МОБ-негативного статуса.

ЛИТЕРАТУРА / REFERENCES

1. Benjamin J.E., Stein A.S. The role of blinatumomab in patients with relapsed/refractory acute lymphoblastic leukemia. *Ther Adv Hematol.* 2016;7(3):142–56. doi: 10.1177/2040620716640422.
2. Queudeville M., Ebiger M. Blinatumomab in pediatric acute lymphoblastic leukemia – from salvage to first line therapy (a systematic review). *J Clin Med.* 2021;10(12):2544. doi: 10.3390/jcm10122544.
3. Rallis K.S., Hillyar C.R.T., Sideris M., Davies J.K. T-cell-based Immunotherapies for Haematological Cancers, Part A: A SWOT Analysis of Immune Checkpoint Inhibitors (ICIs) and Bispecific T-Cell Engagers (BiTEs). *Anticancer Res.* 2021;41(3):1123–41. doi: 10.21873/anticancer.14870.
4. Majhail N.S., Mau L.W., Chitphakdithai P., Denzen E.M., Joffe S., Lee S.J., LeMaistre C.F., Loberiza F., Parsons S.K., Repaczki-Jones R., Robinett P., Rizzo J.D., Murphy E., Logan B., Le-Rademacher J. Transplant center characteristics and survival after allogeneic hematopoietic cell transplantation in adults. *Bone Marrow Transplant.* 2020;55(5):906–17. doi: 10.1038/s41409-019-0748-1.
5. Gratwohl A., Baldomero H., Aljurf M., Pasquini M.C., Bouzas L.F., Yoshimi A., Szer J., Lipton J., Schwendener A., Gratwohl M., Frauendorfer K., Niederwieser D., Horowitz M., Kodera Y.; Worldwide Network of Blood and Marrow Transplantation. Hematopoietic stem cell transplantation: a global perspective. *JAMA.* 2010;303(16):1617–24. doi: 10.1001/jama.2010.491.

Иммунотерапия нейробластомы. Обзор сателлитного симпозиума в рамках IV объединенного Конгресса РОДОГ

Для цитирования: Иммуноterapia нейробластомы. Обзор сателлитного симпозиума в рамках IV объединенного Конгресса РОДОГ. Российский журнал детской гематологии и онкологии. 2024;11(1):75–81.

Immunotherapy for neuroblastoma. Review of the satellite symposium within the framework of the IV Joint Congress of RSPON

For citation: Immunotherapy for neuroblastoma. Review of the satellite symposium within the framework of the IV Joint Congress of RSPON. Russian Journal of Pediatric Hematology and Oncology. 2024;11(1):75–81.

IV объединенный Конгресс РОДОГ «Актуальные проблемы и перспективы развития детской онкологии и гематологии в Российской Федерации – 2023», прошедший в Москве 23–25 ноября 2023 года, в 4-й раз объединил специалистов – детских онкологов и гематологов не только из России, но и из других стран. Так, при поддержке компании ООО «Фармамондо» 23 ноября в формате открытой дискуссии состоялся научно-практический симпозиум «90 минут о главном в иммунотерапии нейробластомы».

Участники симпозиума:

Лоде Хольгер, профессор, заведующий кафедрой общей педиатрии и детской гематологии и онкологии, директор Центра педиатрии и подростковой медицины медицинского факультета Университета Грайфсвальда (Германия);

Диникина Юлия Валерьевна, к.м.н., врач-детский онколог, заведующая научно-исследовательской лабораторией детской нейроиммуноонкологии Центра персонализированной медицины и заведующая отделением химиотерапии онкогематологических заболеваний и трансплантации костного мозга для детей ФГБУ «НМИЦ им. В.А. Алмазова» Минздрава России (Санкт-Петербург);

Казанцев Анатолий Петрович, д.м.н., заведующий хирургическим отделением с проведением химиотерапии (детей раннего возраста) НИИ детской онкологии и гематологии им. акад. РАМН Л.А. Дурнова ФГБУ «НМИЦ онкологии имени Н.Н. Блохина» Минздрава России (Москва);

Казанцев Илья Викторович, к.м.н., врач-детский онколог, заведующий отделением трансплантации костного мозга для детей № 2 НИИ детской онкологии, гематологии и трансплантологии им. Р.М. Горбачевой, ассистент кафедры гематологии, трансфузиологии и трансплантологии им. проф. Б.В. Афанасьева ФГБОУ ВО СПбГМУ им. акад. И.П. Павлова Минздрава России (Санкт-Петербург);

Качанов Денис Юрьевич, д.м.н., заместитель директора Института онкологии, радиологии и ядерной медицины, заведующий отделением клинической онкологии ФГБУ «НМИЦ ДГОИ им. Дмитрия Рогачева» Минздрава России (Москва);

Киргизов Кирилл Игоревич, к.м.н., доцент, заместитель директора по научной работе НИИ ДОиГ им. акад. РАМН Л.А. Дурнова, заведующий отделением детской трансплантации костного мозга и гемопоэтических стволовых клеток ФГБУ «НМИЦ онкологии им. Н.Н. Блохина» Минздрава России, исполнительный директор Российского общества детских онкологов и гематологов (РОДОГ) (Москва);

Кулева Светлана Александровна, д.м.н., профессор, заведующая детским онкологическим отделением, ведущий научный сотрудник научного отдела инновационных методов терапевтической онкологии и реабилитации, профессор учебно-методического отдела ФГБУ «НМИЦ онкологии им. Н.Н. Петрова» Минздрава России, заведующая кафедрой онкологии, детской онкологии и лучевой терапии ФГБОУ ВО СПбГПМУ Минздрава России, главный внештатный детский специалист онколог Комитета по здравоохранению г. Санкт-Петербурга (Санкт-Петербург);

Рубанская Марина Владимировна, к.м.н., врач-детский онколог, заведующая детским онкологическим отделением № 1 (химиотерапии опухолей торакоабдоминальной локализации) НИИ детской онкологии и гематологии им. акад. РАМН Л.А. Дурнова ФГБУ «НМИЦ онкологии имени Н.Н. Блохина» Минздрава России (Москва);

Шаманская Татьяна Викторовна, к.м.н., врач-детский онколог, руководитель отдела изучения эмбриональных опухолей Института онкологии, радиологии и ядерной медицины ФГБУ «НМИЦ ДГОИ им. Дмитрия Рогачева» Минздрава России.

Эксперты ведущих российских детских онкологических Центров, а также известный в мировом онкологическом сообществе специалист, один из первых внедривший иммунотерапию (ИТ) в практику лечения нейробластомы (НБ), – профессор Хольгер Лоде (Германия) – обсудили актуальные практические вопросы использования ИТ у различных групп пациентов.

Профессор Лоде поделился новыми данными, разработками и уже хорошо зарекомендовавшими себя подходами в области ИТ НБ, затронув в своей презентации «Лечение НБ высокого риска и роль GD2-направленной ИТ» 3 основных раздела:

- роль терапии анти-GD2-антителами у вновь выявленных пациентов (постконсолидация);
- структурное и функциональное сравнение различных анти-GD2-антител;
- применение ИТ у пациентов с рецидивирующим и рефрактерным вариантом НБ.

Далее дискуссия была продолжена в формате «вопрос–ответ».

В первой части презентации профессор Лоде поделился интригующими результатами исследовательских поисков увеличения эффективности терапии НБ высокого риска с конца 1990-х годов до эры ИТ.

Как известно, 1-й этап лечения всех пациентов с НБ высокого риска – это индукция: стандартно до 6 циклов химиотерапии (ХТ), блоки N6 или N5, далее после завершения фазы индукции предлагается терапия метайодбензилгуанидином (МЙБГ), высокодозная полихимиотерапия (ВДПХТ) и аутологичная трансплантация гемопоэтических стволовых клеток (ауто-ТГСК). Также ранее все пациенты получали изотретиноины. До того, как появились антитела анти-GD2, это была стандартная терапия и в Германии, и в мире. И в 2004 г. возник вопрос, который был адресован роли дополнительной ХТ на этапе индукции. Исследователи задались вопросом: а будут ли какие-то преимущества для пациентов, если мы проведем еще пару циклов ХТ? Например, всем проводить N8 (топотекан, циклофосфамид и этопозид). Возникла надежда улучшить исходы, дав больший объем ХТ. Но результаты показали, что наращивание химиотерапевтической компоненты не приводит к лучшим исходам. Кривые Каплана–Майера абсолютно накладывались друг на друга, и общая (ОВ) и бессобытийная (БСВ) выживаемости, к сожалению, не показали никаких отличий. То есть нужно было что-то еще – не ХТ, а расширенная индукция не дала ничего, кроме головной боли и токсичности (рис. 1).

Далее профессор поделился новыми данными о роли ВДПХТ и трансплантации костного мозга (КМ). С одной стороны, мы имеем международные рандомизированные исследования, однозначно подтверждающие пользу ВДПХТ и последующей аутологичной трансплантации КМ. Это установленный стандарт. С другой стороны, продолжающиеся поиски, как именно проводить трансплантацию.



Рис. 1. Слайд № 1

В настоящее время Европейская группа по лечению нейробластомы Международного общества детской онкологии (International Society of Paediatric Oncology European Neuroblastoma Research Network, SIOPEN) исследует новую стратегию (HR-NBL2 v3.0), по которой еще нет результатов, но интересно, какие вопросы она ставит: проведение консолидации только BuMel (бусульфан, мелфалан) или BuMel+ (с добавлением высоких доз тиотепы, с последующей лучевой терапией). По сути, это расценивается как тандем и в ближайшее время уже ожидаются первые результаты (рис. 2).

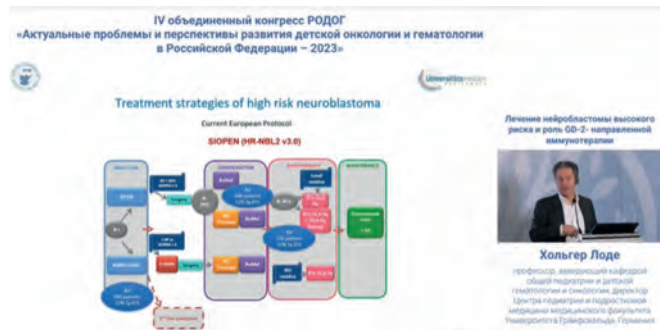

Рис. 2. Слайд № 2

Профессор Лоде также не мог обойти стороной «новый кирпичик» в методологии лечения НБ – тандемную трансплантацию, показав результаты американских коллег. Сравнение одноэтапной трансплантации с использованием режима карбоплатин + этопозид + мелфалан и тандемной трансплантации (карбоплатин + этопозид + мелфалан + циклофосфамид + тиотепа). Результаты представляются очень интересными: тандемная трансплантация действительно показывает нам достоверную разницу в БСВ (61,6 % vs 48,4 %), но разницы в ОВ показано не было. При этом профиль токсичности был сопоставим. На данный момент в Германии с осторожностью относятся к тандему, не бросаются в омут с головой, используя рутинные ауто трансплантации, ожидая результаты собственного европейского исследования.

Далее профессор перешел к анти-GD2-антителам и их вкладу в результаты лечения НБ. Эпидемиологические метаанализы показывают в кривых насколько

резко увеличилась выживаемость (БСВ и ОВ) в 2010–2014 гг. — годах внедрения GD2-антител. Сегодня в мире в практике представлены 3 анти-GD2-антитела. Одно из них — динутуксимаб бета, второе — динутуксимаб и третье — накситамаб. В первую очередь различаются режимы введения данных препаратов. Для динутуксимаба бета предлагается долгосрочная инфузия, для динутуксимаба — короткая инфузия. И, как правило, динутуксимаб комбинируется с цитокинами и гранулоцитарно-макрофагальным колониестимулирующим фактором (ГМ-КСФ). Способ введения накситамаба отличается — это короткие инфузии в болюсном режиме, и он также комбинируется с ГМ-КСФ.

Стоит обратить внимание, что лучшая переносимость терапии отмечается на динутуксимабе бета при долгосрочной инфузии, промежуточная — на динутуксимабе, и заметно ухудшается переносимость на накситамабе. Причины кроются в первую очередь в структурных различиях этих антител. Динутуксимаб и динутуксимаб бета имеют одну и ту же белковую последовательность и кодируются как Ch14.18. Накситамаб имеет другую последовательность — Nu3F8. И еще одно отличие: Nu3F8 — это гуманизированный вариант. То есть у накситамаба 3 % мышиных молекул, а у Ch14.18 порядка 30 % мышиной компоненты. Если посмотреть на производство динутуксимаба и динутуксимаба бета, важно следующее: они продуцируются на разных клеточных линиях. Динутуксимаб бета — на овариальных клетках китайского хомячка (“Cho”). Динутуксимаб получается из гибридных клеток (SP2/0). Все это приводит к получению в результате разного гликозилирования. То есть препараты-белки как бы «обвешаны разными кусками сахара». Это называется гликозилированием, его степень кардинально отличается у динутуксимаба и динутуксимаба бета. То есть динутуксимаб — это не динутуксимаб бета. Абсолютно разные степени гликозилирования. Накситамаб в этом смысле отличается от 2 препаратов, потому что у него другая белковая последовательность и другой белок в основе.

Далее профессор Лоде поделился данными собственного анализа структурного связывания с мишенью GD2 динутуксимаба бета и накситамаба.

Использовался стандартный метод для определения аффинности анти-GD2-антител к ганглиозидам. Тест показал, что аффинность динутуксимаба бета примерно в 10 раз ниже по сравнению с накситамабом. То есть у накситамаба большая степень активности и способности связываться с поверхностью НБ, но как это влияет на эффективность? К сожалению, это не транслируется в лучший эффект. Исследование *in vitro* использовало сферы НБ, так называемые микропухлы, которые состоят из 200–250 клеток НБ. Далее делались метки белком с помощью ретровирусной трансфекции в ближнем инфракрасном диапазоне, и метки окрашивались синим для того, чтобы посмотреть, как опухоль будет вести себя в течение недели.

Затем сравнивалась жизнеспособность этих клеток. На данном этапе были зафиксированы микросферы и лейкоциты, затем сравнивалась активность разных концентраций динутуксимаба бета и накситамаба также на протяжении недели. Анализ показал, что красная нижняя линия — это 0,1 µg/ml — при применении динутуксимаба бета уходит вниз, практически в 0 % жизнеспособности примерно через неделю. Это говорит о том, что концентрация даже 0,1 µg/ml 100 % эффективна в эрадикации сфер НБ. А промежуточная концентрация оставляет немного жизнеспособных клеток НБ. К сожалению, красная линия накситамаба не уходила в ноль. То есть эрадикация на накситамабе была неполной — сферы с клетками НБ выживали (рис. 3).

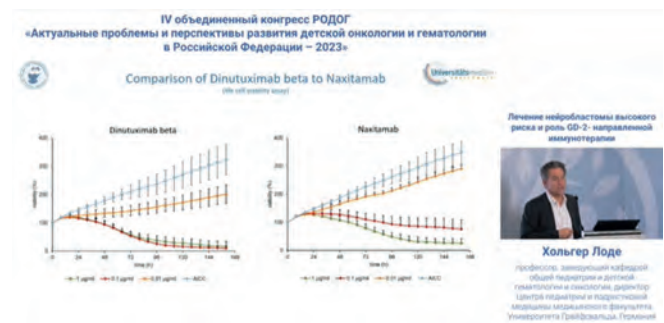


Рис. 3. Слайд № 3

Также анализ показал, что динутуксимаб бета уменьшает рост клеток НБ, а накситамаб гораздо менее эффективен в снижении роста клеток НБ на сферах. Это стало неприятным удивлением на фоне информации о большей аффинности накситамаба к GD2, оказалось, что это никак не транслировалось в эффективность и динутуксимаб бета сработал гораздо лучше. Было показано также, что нужны меньшие концентрации динутуксимаба бета, чтобы эрадикаровать тот же объем НБ, что и для накситамаба в большей концентрации, разница составила около 5 раз (рис. 4).



Рис. 4. Слайд № 4

Касательно доказательной базы клинической эффективности ИТ профессор привел данные рандомизированных исследований III фазы с динутуксимабом и динутуксимбом бета, отметив сходные данные по БСВ в обоих исследованиях, однако у динутукси-

маба бета результаты были достигнуты в монорегиме без цитокинов и ГМ-КСФ. У накситамба нет рандомизированных исследований III фазы и данные, которыми возможно располагать, — это неконтролируемые исследования II фазы.

Далее доклад профессора и панельная дискуссия затронули ряд актуальных вопросов по практике лечения НБ, краткие тезисы по которым приводятся ниже.

Интерлейкин-2 и иммунотерапия

Комбинация ИТ динутуксимабом бета и интерлейкином-2 не дает преимуществ в выживаемости, но значительно ухудшает профиль токсичности (пирексия, синдром утечки, аллергические реакции и т. д.), поэтому в практике данная комбинация не используется.

Тандемная трансплантация

Важны принципиальные вопросы для определения перспектив метода. Действительно ли во всем мире делают тандемную трансплантацию? Делают 2 или нет? Не убивается ли при этом иммунологический эффект до применения анти-GD2? Является ли целесообразным использование 2 иммунных вмешательств в виде трансплантаций, а затем назначение ИТ? Может быть, и иммунной системы после 2 трансплантаций у пациента не осталось как таковой?

В исследовании ANBL0532 напрямую сравнивались 2 когорты пациентов — с ИТ и без нее. Вывод простой: добавление анти-GD2-антитела после тандемной трансплантации улучшает исходы — увеличиваются и БСВ, и ОВ (рис. 5).

Необходимо ли использование гранулоцитарно-макрофагального колониестимулирующего фактора с анти-GD2?

Не имеет смысла назначать ГМ-КСФ, так как применение этой группы препаратов, основная задача которых отрегулировать миелоидно-супрессорные клетки, несет много различных проблем, кроме дополнительных нежелательных явлений (НЯ), поскольку миелоидные супрессорные клетки, наоборот, снижают иммунный ответ. Поэтому не надо злоупотреблять гранулоцитарными колониестимулирующими факторами. ГМ-КСФ — хорошо, но не в концепции ИТ анти-GD2.

Иммунотерапия при рефрактерных формах и рецидивах

Стоит признать, что мы все еще продолжаем учиться для понимания, что такое рецидивы и рефрактерные формы и как с этой группой больных работать. Мы разобрались с основной структурой, как назначать терапию при рефрактерном и рецидивирующем вариантах. Примерно такой же план действий, как и для первичных больных — индукция, консолидации поддерживающая фаза. И здесь на каждом этапе уже применяется динутуксимаб бета. И по каждому из этих компонентов мы увидели преимущество. Начнем с индукции. Итак, во-первых, наши американские коллеги начали использовать динутуксимаб в комбинации с ГМ-КСФ и рандомизировали пациентов либо на динутуксимаб в комбинации с ГМ-КСФ, либо в комбинации с иринотеканом и темозоломидом. Иммунохимиотерапия показала наилучшие результаты — выше частичный объективный ответ, БСВ, ОВ.

В этом исследовании интересно отметить, что пациенты, которые получили ранее анти-GD2 в 1-й линии, предшествующей линии, получили анти-GD2 еще раз при терапии рефрактерности. И частота ответа при рефрактерном течении составила 64%. Это очень большая цифра, говорящая в пользу целесообразности повторного назначения анти-GD2.

Второе рандомизированное исследование, представленное на конгрессе ASCO в 2022 г., изучало комбинации динутуксимаба бета и ХТ (BEACON) и показало однозначное преимущество добавления динутуксимаба бета к топотекану и темозоломиду (34,8 % по сравнению с группой контроля vs без добавления динутуксимаба бета — 18,2 %), что достигло высокой статистически значимой разницы. Кроме того, исходы транслируются и на лучшие данные выживаемости без прогрессирования (ВБП). Почему в данном исследовании не было показано преимущества по ОВ? Дизайн исследования предполагал crossover: те пациенты, которые имели хотя бы одно событие в группе только ХТ, переключались и получали динутуксимаб бета. И поэтому все, кто имели событийность в группе ВБП, могли получить химиоиммунотерапию. И, соответственно, имели все те же преимущества. Именно поэтому их ОВ улучшалась.

Важно отметить, что ИТ подключали к ХТ с самого начала противорецидивной/рефрактерной терапии.




Рис. 5. Слайд № 5

Заменил ли тандемная трансплантация аутологичную трансплантацию гемопоэтических стволовых клеток и высокодозную полихимиотерапию?

Пока слишком рано об этом говорить, абсолютный стандарт для НБ высокого риска — это применение ВДПХТ и проведение ауто-ТГСК. В скором времени ожидаются результаты рандомизированных исследований по сравнительной эффективности тандема и стандарта терапии, необходимо их дождаться, чтобы сделать однозначные выводы.

Данные реальной клинической практики химиоиммунотерапии

Что значит реальная клиническая практика? Вне исследований. Лечение в обычных отделениях, без какого-либо отбора, критериев включения, исключения и т. д. Были представлены публикация турецких коллег, которые использовали динутуксимаб бета с иринотеканом и темодалом в сравнении с группой исторического контроля, и публикация группы SIOPEN, фактически описавшая схожие результаты: прекрасная частота ответа с иринотеканом и темозоломидом (64 % vs 32 %). Стратегия химиоиммунотерапии рассматривается в настоящее время как эффективный вариант для терапии рецидивирующей и рефрактерной НБ.

Количество курсов химиоиммунотерапии для терапии рецидивирующей и рефрактерной нейробластомы и режим введения динутуксимаба бета

Допустим, у пациента рецидив НБ, мы назначили химиоиммунотерапию, пациент на нее ответил. Ура? Ура! А сколько циклов нужно проводить? Это очень интересный вопрос. Наш подход — простой. Мы лечили до тех пор, пока пациент отвечал. И если мы получали после 4–6 циклов ответ, то тогда мы уходили на консолидацию и в постконсолидации назначали еще 5–6 циклов ИТ. Касательно дней введения динутуксимаба бета, рекомендованный SIOPEN режим введения — долгосрочные 10-дневные инфузии.

Консолидация при рефрактерном/рецидивирующем течении нейробластомы

Сейчас в мире фокус на инновационную гаплогенетическую трансплантацию. Проводятся кондиционирование, лейкоферез от родителя и готовятся продукты лейкофереза. И что мы получали? Огромное количество НК-клеток в этом продукте, клеток — природных киллеров. И все это комбинируется с динутуксимабом бета и затем, собственно, вводятся НК-клетки против НБ в качестве посттрансплантационной ИТ, далее пациенты получают динутуксимаб бета. В момент начала исследования (2009 г.) это была краткосрочная инфузия, сейчас мы ушли на долгосрочную инфузию. Но тогда исследование проводилось с коротким временем инфузии, всего лишь 8 ч. Все это также опубликовано. Если вы поговорите с родителями, у которых уже была ауто-ТГСК, а затем гаплотрансплантация, и спросите, какая из них была хуже по переносимости? Они скажут вам — аутологичная, потому что там большее бремя токсичности. Итак, каковы же исходы этого исследования? Ну, во-первых, частота объективного ответа составила 35 %. А общая частота ответа, включая и частичные ответы, — 53 %, что говорит о том, что данная стратегия является эффективной, она приводит к дальнейшему сохранению ответа. БСВ в группе, которая получила гаплотрансплантацию в комбинации с динутуксимабом бета, составила примерно 50 %. И это статистически гораздо лучше, чем в группе исторического контроля. Сейчас в работе новая ран-

домизация с изоляцией гаплогенетического эффекта в отдельный рукав наблюдения. Разумеется, мы боялись реакции «трансплантат против хозяина» (РТПХ), потому что делаем ГАПЛО! Но удивительное наблюдение — ее нет! У 70 пациентов, которые получили гаплотрансплантацию, грейд очень низкой токсичности — I–II степени. Только 1 пациент получил грейд III–IV при гастроинтестинальной РТПХ, которая купировалась иммуносупрессивной терапией коротким курсом (рис. 6).




Рис. 6. Слайд № 6

Также обсуждался альтернативный клинический подход (ХТ, ауто-ТГСК, ИТ):

- выбор режима ХТ является индивидуальным и зависит от того, что было назначено конкретному пациенту ранее, если рецидив случился на фоне иринотекана и темозоломида или развивался поздний рецидив (через 4–5 лет), то в качестве индукции могут быть назначены режимы N5 или N6;
- может быть рассмотрена повторная ауто-ТГСК, однако более перспективным методом для данной группы пациентов на настоящий момент считается гаплотрансплантация. Больной должен достичь как минимум частичного ответа перед ее проведением;
- при позднем рецидиве у пациентов промежуточного риска, ранее не получавших ауто-ТГСК, можно рассматривать именно ауто-ТГСК;
- при развитии рефрактерности к 4-му циклу индукции эксперты высказали мнение, что продолжать блоки N5/N6 может быть нецелесообразно и перспективнее перейти на другую линию ХТ и при возможности добавить ИТ. Далее при сохранении стабилизации после 2 курсов химиоиммунотерапии возможно рассмотреть переход на другую химиотерапевтическую базу и МЙБГ-терапию. При достижении ответа следующим этапом рассмотреть проведение ауто-ТГСК.

Динутуксимаб бета в монорежиме при рефрактерной/рецидивирующей нейробластоме

Допустим, у вас есть пациент, у которого рецидив. Вы назначаете ему ХТ 2-й линии, затем смотрите на ответ. Вы хотите поддержать этот ответ, удержать его, не потерять. И здесь опять большая роль принадлежит динутуксимабу бета. Обратите внимание на исследование № 304. Динутуксимаб бета в монорежиме,

без комбинаций, без партнера. Ни цитокинов, ни изотретиноина и никакой ХТ. Это пациенты с рецидивирующей и рефрактерной НБ высокого риска, которые ответили на ХТ и далее получили 5 циклов динутуксимаба бета в долгосрочной инфузии в монорежиме. Конечными точками в этом исследовании были выживаемость и длительность ответа. Частота ответа составила 53 %. Интересно отметить, больные, которые имели метастазы в КМ в этой когорте, также отвечали на лечение. Частота ответа по КМ – 93 %! Длительность ответа составила 34 нед (рис. 7).



Рис. 7. Слайд № 7

В регистрационном исследовании с накситамабом в комбинации с ГМ-КСФ общая частота ответа составила 58 %. Ответ по КМ – 75 %. Медиана длительности ответа – 24,9 нед. Если мы сравним эти цифры, большой разницы, наверное, мы не увидим, но если посмотреть на профиль токсичности, то разница огромна. НЯ III и IV степени, отмеченные на комбинации накситамаб + ГМ-КСФ, которые были опубликованы, – это гипотензии и бронхоспазм (22 %). В исследовании № 304 при долгосрочной инфузии динутуксимаба бета мы не видим НЯ IV степени, только III степени. И здесь только ожидаемый болевой синдром – 18 %. Других НЯ не зафиксировано. И для меня как для врача это совершенно очевидное однозначное решение, что назначить своему пациенту.

Повторное назначение иммунотерапии динутуксимабом бета при рецидивах

Повторное применение динутуксимаба бета является оправданной стратегией. Если ранее пациент в постконсолидации ответил на ИТ/сохранил ответ, то, скорее всего, ответит и повторно, и после первого, и после последующих рецидивов.

Динутуксимаб бета в режиме индукции у первичных пациентов

Опыт пока небольшой и результаты предварительные, но это считается крайне перспективным направлением: терапия хорошо переносится, достигаются хорошие ответы.

Терапия ALK-ингибиторами и иммунотерапия

В реальной клинической практике для пациентов с ALK-мутацией/амплификацией в настоящее время используется одновременная комбинация ALK-ингибиторов и ИТ/химиоиммунотерапии как оптимальный вариант «атаки на опухоль с разных сторон».

Использование иммунотерапии у детей до года и пациентов старше 18 лет

Опыт профессора Лоде включает небольшую группу пациентов старше 18 лет (самый возрастной больной – 67 лет, диапазон – 20–40 лет). В группе зарегистрированы хорошие ответы на терапию и переносимость. Опыт небольшой, но технология выполнима и работает. Клинические исследования включали пациентов в возрасте до года. Дозирование препарата для этой группы было рассчитано, исходя из массы тела.

Комбинация иммунотерапии и дифференцировочной терапии 13-цис-Ретиноевой кислотой на этапе постконсолидации

В текущей клинической практике все большее количество Центров отказываются от изотретиноинов, в частности в Германии. Последний метаанализ профессора фон Бертольда показал минимальное преимущество использования изотретиноинов при серьезной токсичной нагрузке (2020 г.).

Иммунотерапия при изолированных рецидивах в центральную нервную систему

Актуальный подход включает локальную терапию и использование химиоиммунотерапии. Также в мире есть опыт интратекального введения этопозида и ИТ.

Сцинтиграфия с метайодбензилгуанидином или позитронно-эмиссионная томография, совмещенная с рентгеновской компьютерной томографией?

Дефицит радиофармпрепарата для проведения МЙБГ-сцинтиграфии наблюдается во многих странах, включая Германию, поэтому при невозможности провести исследование с МЙБГ во всем мире используется позитронно-эмиссионная томография, совмещенная с рентгеновской компьютерной томографией (ПЭТ-КТ).

ПЭТ-КТ возможно проводить как с фтордезоксиглюкозой, так и с ¹⁸F-DOPA, это касается и МЙБГ-негативных опухолей.

Минимальная остаточная болезнь и контаминация опухолевых клеток в костном мозге перед аферезом

Профессор Лоде также поделился своим опытом и данными исследований: контаминация опухолевых клеток при невозможности достичь полного очищения КМ и наличии резидуальных клеток не влияет на результаты трансплантации, аферез в этом случае лучше провести, чем ожидать ответа еще несколько циклов, когда шанс забрать клетки может свестись к нулю.

Свое выступление профессор Лоде резюмировал следующими выводами: для рецидивирующей и рефрактерной НБ высокого риска стратегия в настоящее время состоит из индукции, консолидации и поддерживающей терапии, полностью дублируя цели терапии первичных пациентов с НБ высокого риска. На каждом этапе у динутуксимаба бета есть своя роль. На фоне индукции мы видим, что все чаще и чаще используется иммунохимиотерапия. Гаплотрансплантация также является перспективным методом консолидации. Поддерживающая фаза – это исполь-

зование динутуксимаба бета, который однозначно продемонстрировал свои результаты эффективности и безопасности. В ближайшем будущем мы получим еще больше информации о том, как использовать динутуксимаб бета в разных вариантах, в частности в индукции 1-й линии терапии. Это новый путь, новые возможности и новое прекрасное будущее для этой молекулы. И я очень надеюсь, что мы увидим с вами еще больше преимуществ для детей с НБ высокого риска, которые могут теперь получать ИТ на различных этапах лечения (рис. 8, 9).



Рис. 8. Выступление профессора Х. Лоде



Рис. 9. Участники сателлитного симпозиума



Общероссийская общественная организация «РОДОГ»

Телефон: +7 (968) 3969096

Электронный адрес: info@rodog.ru

Министерство здравоохранения
Российской Федерации

Резолюция IV объединенного Конгресса РОДОГ «Актуальные проблемы и перспективы развития детской онкологии и гематологии в Российской Федерации – 2023»

23–25 ноября 2023 г. в Москве состоялся IV объединенный Конгресс РОДОГ «Актуальные проблемы и перспективы развития детской онкологии и гематологии в Российской Федерации – 2023» (далее – Конгресс), который был организован под руководством Министерства здравоохранения Российской Федерации. В организационный комитет вошли ведущие специалисты в области детской онкологии-гематологии, главные внештатные детские специалисты по профилю, представители профессионального сообщества из федеральных центров и субъектов РФ.

Конгресс проводился в гибридном формате и собрал более 1700 делегатов, очно присутствовали более 600 человек из 62 регионов страны. В работе мероприятия в качестве лекторов принимали участие представители Всемирной организации здравоохранения (Европейский офис, г. Копенгаген, Дания), Международного общества детской онкологии из Китая и США. Очное участие принял профессор Х. Лоде (Германия).

Темами Конгресса стали обсуждение патогенетического лечения детей с онкологическими и гематологическими заболеваниями, сопроводительной терапии, инновационных методов хирургии и анестезиологии-реанимации. Особое внимание было уделено индивидуализации терапии с применением инновационных препаратов.

Одним из ключевых вопросов стала организация медицинской помощи детям с онкологическими

и гематологическими заболеваниями в субъектах РФ. Особое внимание было уделено вопросу развития телемедицинских технологий, чему была посвящена специальная сессия под председательством главного внештатного детского специалиста онколога-гематолога Минздрава России профессора Г.А. Новичковой.

В рамках пленарных сессий состоялось обсуждение деятельности профессионального сообщества, о чем был представлен доклад президента РОДОГ профессора С.Р. Варфоломеевой. Из доклада следует, что, как было заявлено в 2022 г., полномочия НОДГО и РОДО официально переданы РОДОГ, основная деятельность была переключена на РОДОГ с начала 2023 г. Организация стала полноправным членом Национальной Медицинской Палаты (далее – НМП), взаимодействует с Минздравом России. К основным мероприятиям относились Конгресс, Школы, круглые столы и семинары. Продолжается работа по организации выездных семинаров «Дальние регионы». Второй год продолжается успешная работа Евразийской школы детского онколога и гематолога (далее – ЕШДОГ), число докладов из стран-участников расширилось и составило 31 %.

Особое внимание С.Р. Варфоломеева уделила необходимости решения вопроса об избрании президента РОДОГ со сроком полномочий с июня 2024 г. по июнь 2027 г.

На основании обсуждения участники Конгресса единогласно приняли следующие положения:

1. Организационному комитету запланировать проведение очередного Конгресса РОДОГ на 21–23 ноября 2024 г. в г. Москве.
2. Членам РОДОГ до 15 апреля 2024 г. предоставить предложения по темам Конгресса 2024 г.
3. Поручить президиуму РОДОГ содействовать завершению работы по профессиональным стандартам по специальностям «детская онкология-гематология» и «детская онкология (хирургия)» в части согласования между НМП и Минтрудом России.
4. Поддержать продолжение работы ЕШДОГ в 2024 г.
5. Считать задачей РОДОГ расширение именного состава Организации за счет смежных специалистов, обеспечения дисциплины в определении членства, уплаты членских взносов, расширения числа региональных организаций, в том числе на новых территориях, утверждение рабочих комитетов по актуальным направлениям работы организации, рекомендованным НМП.
6. Создать Комитеты РОДОГ:
 - А. По подготовке клинических рекомендаций;
 - Б. По подготовке кадров;
 - В. По независимой медицинской экспертизе;
 - Г. По межрегиональному и международному сотрудничеству;
 - Д. Организационный.
7. Организовать молодежную секцию РОДОГ в составе обучающихся молодых специалистов и поддерживать их инициативную деятельность, определив круг наставников из числа членов РОДОГ.
8. Ходатайствовать перед главным внештатным детским специалистом онкологом-гематологом

Минздрава России о сохранении программы референса и телемедицинских консультаций на период с 2025 г. с учетом ее максимальной востребованности и успешности в регионах.

9. Создать инициативную группу для внесения изменений в Устав РОДОГ с привлечением региональных обществ, а также юристов, имеющих опыт в написании подобных уставов общественных организаций. Внести положения о Комитетах, ЕШДОГ и другие принятые изменения в Устав РОДОГ.

10. Предложить к расширению перечень препаратов, обеспечиваемых фондом поддержки детей с тяжелыми жизнеугрожающими и хроническими заболеваниями, в том числе редкими (орфанными) заболеваниями, «Круг добра», в частности препараты для иммунотерапии, иммуноглобулины, инновационные препараты для лечения осложнений терапии.

11. Членам РОДОГ проработать и в срок до 15.04.2024 представить предложения по коррекции видов высокотехнологичной медицинской помощи.

12. Обновить действующие и не утвержденные (сданные ранее) клинические рекомендации по разделам «детская онкология-гематология» и «детская онкология», требующие утверждения в 2024 г.

13. РОДОГ организовать онлайн-школу «Юридические этюды».

14. РОДОГ подготовить информацию о возможности страхования ответственности врачей и медработников и обеспечить страхование на льготных условиях для членов РОДОГ (оплативших взносы).

Резолюция принята единогласно.

Президент РОДОГ, профессор



С.Р. Варфоломеева

Резолюция по итогам заседания пре-Конгресса РОДОГ 22 ноября 2023, г. Москва

«Уникальная медицинская технология, включающая комплексное геномное профилирование, как возможность реализации персонализированного подхода в детской солидной онкологии»

Список участников:

1. Варфоломеева Светлана Рафаэлевна
2. Киргизов Кирилл Игоревич
3. Сулейманова Амина Магомедовна
4. Желудкова Ольга Григорьевна
5. Омеляновский Виталий Владимирович
6. Зуев Александр Владимирович
7. Кумирова Элла Вячеславовна
8. Строганова Анна Михайловна
9. Коваленко Сергей Геннадьевич
10. Карпенко Андрей Александрович
11. Сачко Татьяна Николаевна
12. Бачурина Элина Гаптрашитовна
13. Михайленко Дмитрий Сергеевич
14. Федоров Алексей Александрович

Цель — согласовать вопрос возмещения уникальной медицинской технологии (УМТ), включающей комплексное геномное профилирование (КГП), как возможность реализации персонализированного подхода в детской солидной онкологии.

Задачи заседания:

- определить профиль пациента, которому показано проведение УМТ (КГП);
- определить потребность в УМТ (КГП) в педиатрической онкологической практике;
- определить на каком этапе (или когда) целесообразнее проводить УМТ (КГП);
- определить текущие и возможные к внедрению источники финансирования УМТ, включающей КГП;
- определить необходимость гармонизации российских и международных рекомендаций в части определения молекулярных мишеней;
- обсудить возможность признания результатов молекулярно-генетических исследований, проведенных за рубежом;
- определить потребность в создании профессионального сообщества с включением врачей различных специальностей в целях оперативного решения актуальных вопросов в рамках конкретных онкологических нозологий;

• определить возможность проведения междисциплинарного консилиума по результатам КГП для выбора дальнейшей тактики ведения пациента в сложных клинических случаях.

Актуальность проблемы

За последние несколько лет достигнуты значительные успехи в лечении злокачественных новообразований (ЗНО) у детей. Однако для пациентов с рецидивными/рефрактерными формами заболеваний результаты лечения, к сожалению, остаются неудовлетворительными. Кроме того, по-прежнему имеют место ограниченные возможности терапии для пациентов с редкими формами ЗНО.

В настоящее время большое внимание уделяется вопросам персонификации терапии на основании молекулярно-генетических характеристик опухоли и определения маркеров для таргетной и/или иммунной терапии. В детской практике используются передовые методы молекулярно-генетического тестирования — секвенирования нового поколения (NGS).

КГП Foundation Medicine, инновационная технология на основе NGS, которая дает возможность в рамках исследования одного биоматериала опре-

делить геномный профиль опухоли, т. е. обнаружить все возможные варианты генетических изменений в большом количестве клинически значимых генов (более 300). Кроме того, в рамках данного исследования предоставляется подробный отчет о возможности проведения таргетной терапии, доступных клинических исследованиях на основе результатов проведенного тестирования. Данное исследование крайне необходимо для выявления молекулярных мишеней для таргетной терапии пациентам с редкими опухолями или в случае, когда стандартные методы лечения оказались неэффективными. КГП является неотъемлемой частью УМТ, включающей также консультирование в выборе дальнейшей тактики лечения по результатам отчета.

Систематическое накопление информации о молекулярном профиле ЗНО в детской онкологии позволит создать в перспективе единую базу данных и определить необходимый объем молекулярно-генетического тестирования для наиболее сложных групп пациентов, что даст возможность врачам-клиницистам использовать полученные данные при планировании терапии, определять причины неэффективности проводимой терапии, а администраторам позволит рационализировать расходование бюджетных средств.

Несмотря на то, что международные клинические рекомендации широко определяют объем необходимого молекулярно-генетического исследования, в тариф ОМС услуга КГП не включена, поскольку отсутствует в Номенклатуре медицинских услуг, что в свою очередь является барьером при интеграции метода в клинические рекомендации и стандарты оказания медицинской помощи в Российской Федерации (РФ). На данный момент возмещение стоимости КГП происходит за счет средств благотворительных фондов или собственных средств пациента. На основе вышеизложенного перспективным источником финансирования УМТ, включающей КГП, за счет государственного бюджета является фонд «Круг добра», который динамично расширяет перечень заболеваний и препаратов для лечения детей со ЗНО. Включение УМТ в перечень медицинской помощи, оказываемой в рамках деятельности Фонда, позволит не только своевременно оказать медицинскую помощь соответствующему профилю детей со ЗНО, но и оценить эффективность использования бюджетных средств регионов и Фонда.

На основании обсуждения в рамках пре-Конгресса участники пришли к следующим выводам:

1. УМТ, включающая КГП, является целесообразной частью медицинской помощи детям с солидны-

ми ЗНО для определения генетического профиля опухоли и стратегии дальнейшего ведения пациента, включая как подбор наиболее эффективной терапии, так и выявление возможных причин рефрактерности к проводимой терапии.

2. УМТ необходимо проводить при солидной злокачественной опухоли у детей с быстро прогрессирующим или рецидивирующим процессом, при резистентности/рефрактерности к терапии, а также при ограниченном количестве биоматериала.

3. Фонд «Круг добра» может быть рассмотрен одним из источников государственного финансирования УМТ, включающей КГП.

4. Включение УМТ (КГП) в региональные онкологические программы в качестве дополнительного канала государственного финансирования.

5. Предварительная потребность в УМТ (КГП) в педиатрической онкологической практике на территории РФ определена числом 350 пациентов на 1 календарный год.

6. Подчеркнута необходимость в гармонизации российских и международных клинических рекомендаций в части определения молекулярных мишеней для выбора последующей таргетной терапии.

7. Определена необходимость проведения междисциплинарного консилиума по результатам КГП для выбора дальнейшей тактики ведения пациента в сложных клинических случаях.

Согласно вышеуказанным выводам рекомендуется:

1. Направить в Минздрав России и руководству фонда «Круг добра» обращение о рассмотрении возможности включения УМТ (КГП) в перечень медицинской помощи для дальнейшего возмещения за счет государственных источников финансирования: фонд «Круг добра», федеральная онкологическая программа на региональном уровне.

2. Разработать критерии эффективности УМТ (КГП).

3. Рассмотреть обращение в Минздрав России о необходимости включения в Номенклатуру медицинских услуг широкопанельного секвенирования (КГП) с последующим включением КГП в клинические рекомендации соответствующих профилей.

4. При обновлении клинических рекомендаций учитывать необходимость включения широкопанельного секвенирования (КГП) в соответствующие разделы в соответствии с подходами в международных рекомендациях.

5. Определить площадку и круг специалистов, необходимых для проведения междисциплинарного консилиума.

Памяти Александра Иосифовича Салтанова

5 февраля — день памяти легенды российской анестезиологии-реаниматологии и НИИ детской онкологии и гематологии им. акад. РАМН Л.А. Дурнова ФГБУ «НМИЦ онкологии им. Н.Н. Блохина» Минздрава России (НИИ ДОиГ) — Александра Иосифовича Салтанова.

Как известно, после переезда детского онкологического отделения из Морозовской детской больницы в новый корпус Российского онкологического научного центра в 1976 г. Лев Абрамович Дурнов пригласил Александра Иосифовича возглавить службу анестезиологии-реанимации. Именно ему принадлежит заслуга в создании отделения анестезиологии, реанимации и интенсивной терапии — первого в нашей стране, специализирующегося на помощи онкологическим больным детского возраста.

За время работы в НИИ ДОиГ Александр Иосифович всегда проявлял незаурядные организаторские способности по координированию и развитию службы анестезиологии, реанимации и интенсивной терапии. Благодаря его усилиям стало возможным полноценное анестезиологическое обеспечение различных диагностических исследований у пациентов соответствующего возраста, была оптимизирована работа анестезиологических бригад вне операционного блока.

Александр Иосифович руководил приоритетными направлениями в науке, внес весомый вклад в проблему адекватного обезболивания, лечения больных в критических состояниях и обеспечение защиты организма больного ребенка на всех этапах лечения. Практической реализацией научных исследований является внедрение новых методов общей и регионарной анестезии, инфузионной терапии и клинического питания в практику онкологии. Им опубликовано свыше 400 научных работ, из них 9 монографий и руководств, 18 глав в монографиях. Под его руководством было защищено 30 диссертаций, из них — 8 докторских. Он являлся главным редактором Национального руководства «Интенсивная терапия», главным редактором журнала «Вестник интенсивной терапии», членом редколлегии журналов «Общая реаниматология», «Клиническая онкология и реаниматология», «Детская онкология», «Сопроводительная терапия». Заслуги А.И. Салтанова отмечены почетной грамотой Высшей аттестационной комиссии Российской Федерации, в 2002 г. он был удостоен звания «Заслуженный деятель науки», награжден знаком «Отличник здравоохранения», медалями «Ветеран труда», «К 850-летию Москвы».

Он всегда относился к делу с огромной ответственностью, высоким профессионализмом и требовательностью к себе. Безупречный внешний вид, правильная и богатая речь, интереснейшие лекции для учащихся и не менее захватывающие беседы с коллегами, корректность — все это и многое другое связано с его

образом. Не было человека, которого бы он не покорил своей эрудированностью и отзывчивостью, своей тонкостью, душевностью и чувством юмора.

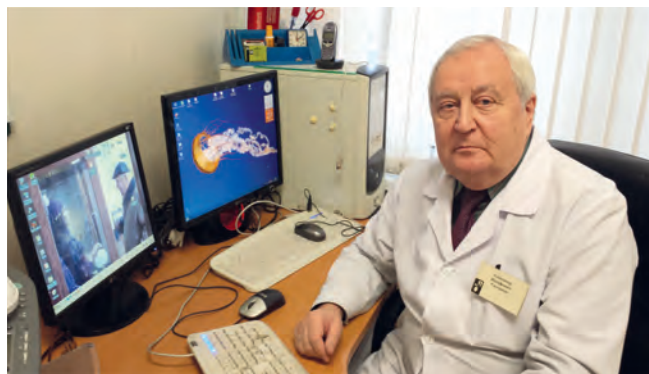Александр Иосифович не только организовал работу отделения, но и создал команду высококвалифицированных специалистов, которые по настоящее время активно развивают одно из самых сложных направлений — анестезиология-реаниматология у детей со злокачественными новообразованиями.

Александр Иосифович Салтанов скоропостижно ушел из жизни 5 февраля 2016 г.

Дело жизни Александра Иосифовича продолжила его ученица, ведущий научный сотрудник, д.м.н. Нуне Вануниевна Матинян. Под ее руководством 15 февраля 2021 г. отделение переехало в новый корпус НИИ ДОиГ, где расширилось до целого отдела анестезиологии-реанимации, включающего уже 2 отделения: анестезиологии-реанимации и интенсивной терапии и реанимации и интенсивной терапии (ОРИТ). В год отдел проводит около 10 тыс. анестезий, из них 1 тыс. выполняется при высокотехнологичных оперативных вмешательствах.

Учениками Александра Иосифовича получены 2 патента: «Способ сочетанной анестезии с регионарным компонентом в эндоскопической онкохирургии носоглотки у детей» и «Способ анестезиологического обеспечения при селективной доставке химиопрепарата к сетчатке глаза при лечении интраокулярной ретинобластомы у детей». Благодаря отработанному алгоритму предупреждения и лечения жизнеугрожающих осложнений, в России только в нашей клинике проводится селективная интраартериальная химиотерапия в глазную артерию у детей с ретинобластомой.

Активно внедряются методы экстракорпоральной поддержки жизнедеятельности организма. Осуществлен успешный опыт применения веноартериальной экстракорпоральной мембранной оксигенации при острой недостаточности кровообращения у ребенка с остеосаркомой с последующей трансплантацией сердца, ставший в детской онкологии первым в мире (не представлено ни одного подобного случая на доступных интернет-ресурсах).





Отработан протокол ведения пациентов с синдромом острого лизиса опухоли. При массивных опухолевых поражениях, при гиперлейкоцитозах в целях лечения метаболических нарушений, несовместимых с жизнедеятельностью организма, химиотерапия пациентам проводится под тщательным контролем врача анестезиолога-реаниматолога. В отделении реанимации инициируется старт иммунотерапии препаратом динутуксимаб бета во избежание жизнеугрожающих осложнений у пациентов с нейробластомой группы высокого риска. В ОРИТ проводится широ-

кое использование экстракорпоральной гемокоррекции сорбции липополисахарида и гемоперфузии с использованием высокоселективных цитокиновых сорбентов для лечения иммунокомпрометированных пациентов с сепсисом и в септическим шоком.

Соблюдаются традиционные программы ускоренного восстановления пациентов после высокотравматических хирургических вмешательств (Enhanced Recovery After Surgery, ERAS) с использованием всех известных в современной анестезиологии регионарных блокад с ультразвуковой навигацией.

Для создания оптимальных условий работы в торакальной хирургии анестезиологическое обеспечение выполняется с применением современных устройств изоляции и коллабирования легкого на стороне оперативного вмешательства, без применения высокотехнологичных дивайсов проведение операций в детской торакальной хирургии практически невозможно.

В отделе анестезиологии-реанимации и интенсивной терапии НИИ ДОиГ была внедрена цифровая система управления информацией в анестезиологии и реанимации с интеграцией IT-технологий для информации, собираемой мониторами и рабочим местом врача-анестезиолога о пациенте в режиме реального времени, с последующей обработкой и включением систем поддержки принятия клинических решений.

Проводится становление технологии терапии CAR-T-клетками у детей для лечения рефрактерных гематологических злокачественных заболеваний.

В стенах нового здания НИИ ДОиГ усилиями сотрудников создан Музей имени Александра Иосифовича Салтанова. В нем сохранены обстановка кабинета, библиотека, банк диссертаций, фотографии и личные вещи Шефа. Посетить Музей может каждый желающий. Сотрудники отделения бережно хранят его память. «Мы – счастливые ученики Александра Иосифовича, ученики великого учителя, который в нас вложил многое, в первую очередь научил относиться с любовью и ответственностью к своему делу...».

Онлайн-школа «Юридические этюды»

С 7 февраля 2024 г. 1 раз в месяц на платформе РОДОГ в формате онлайн проходит школа «Юридические этюды», которая предлагает узнать из уст практикующих юристов, как действовать в сложной

ситуации. На мероприятии доступны клиничко-правовые разборы, панельные дискуссии и анализ конкретных кейсов — предметно и без «воды».

Виртуальный онкоконсилиум «Молекулярный тумор-борд»

В рамках встреч Евразийской школы детского онколога и гематолога 14 февраля 2024 г. начал работу виртуальный онкоконсилиум «Молекулярный тумор-борд» (Molecular Tumor Board, МТВ). МТВ планируется проводить 1 раз в 2 месяца. Молекулярно-генетическое профилирование активно входит в клиническую практику. Но не все генетические находки являются однозначными, особенно при тестировании на больших мультигенных панелях. Поэтому и решения об

их клинической значимости и выборе дальнейшего лечения могут потребовать тесного сотрудничества генетиков, молекулярных биологов и онкологов. Обсудить пациентов с коллегами теперь может каждый врач-детский онколог благодаря программе виртуального онкоконсилиума МТВ. Подать клинический случай на рассмотрение можно по электронной почте: info@rodog.ru.

V Дурновские чтения

15 февраля 2024 г. состоялись V Дурновские чтения «Подростки и молодые взрослые: солидная онкология и онкогематология. Опухоли торакоабдоминальной области». Мероприятие прошло на базе ФГБУ «НМИЦ онкологии им. Н.Н. Блохина» Минздрава

России в гибридном формате. Его слушателями стали 347 врачей из России, Казахстана, Узбекистана, Армении и Таджикистана. Очно присутствовали 93 специалиста. Доклады были представлены ведущими специалистами России.

Школа «ТГСК у детей: солидная онкология.

Особенности сбора ГСК, трансплантации и иной клеточной терапии»

1 марта 2024 г. состоялась школа «ТГСК у детей: солидная онкология. Особенности сбора ГСК, трансплантации и иной клеточной терапии». Мероприятие прошло на базе НИИ детской онкологии, гематологии и трансплантологии им. Р.М. Горбачевой ФГБОУ

ВО ПСПбГМУ им. акад. И.П. Павлова Минздрава России в гибридном формате. Его слушателями стали более 100 врачей. Очно присутствовали 69 специалистов. Доклады были представлены ведущими специалистами России.

Научно-образовательный семинар «Дальние регионы»

19–20 марта 2024 г. состоялся научно-образовательный семинар в области гематологии, онкологии и иммунологии у детей и молодых взрослых по программе «Дальние регионы» для специалистов, работающих в Чеченской Республике. Мероприятие прошло в различных форматах — очно и онлайн. В его рамках ведущие специалисты из НИИ детской онкологии и гематологии им. акад. РАМН Л.А. Дурнова ФГБУ «НМИЦ онкологии им. Н.Н. Бло-

хина» Минздрава России, ФГБУ «НМИЦ ДГОИ им. Дмитрия Рогачева» Минздрава России, НИИ детской онкологии, гематологии и трансплантологии им. Р.М. Горбачевой ФГБОУ ВО ПСПбГМУ им. акад. И.П. Павлова Минздрава России и из других учреждений выступили с научными докладами. Состоялось обсуждение возможностей развития службы детской онкологии и гематологии в субъектах Российской Федерации и создания окружных Центров.

Нейрофиброматоз 1 типа

одно из самых частых среди редких заболеваний¹



Критерии для постановки диагноза Нейрофиброматоз 1 типа²

НФ1 диагностируют
у детей **родителей без НФ1**
при наличии **2 и более** признаков

или

НФ1 диагностируют
у детей **родителей с НФ1**
при наличии **1 и более** признаков

6 и более **пятен цвета «кофе с молоком»**
размерами:

- в допубертатном периоде –
5 мм и более
- в постпубертатном периоде –
15 мм и более

1

2 или более **нейрофибром** любого типа
или одна **плексиформная нейрофиброма**

2

3

Множественные, похожие на **веснушки**,
пигментные пятна в подмышечной
или паховой областях

4

Глиома зрительного пути

5

Характерные **изменения костей**

Патогенная мутация в гене NF1,
выявляемая в тканях без видимых
клинических признаков (лейкоциты
периферической крови, клетки
буккального эпителия)

6

2 и более **узелков Лиша** на радужной
оболочке глаза или 2 и более аномалии
сосудистой оболочки глаза (хороидальные
гамартомы)

7

НФ1 – нейрофиброматоз 1 типа; NF1 – нейрофибромин.

1. Bekiesinska-Figatowska M. A mini review on neurofibromatosis type 1 from the radiological point of view. J Rare Dis Res Treat, 2017; 2(6): 45–49.
2. Legius E, Messiaen L, Wolkenstein P, Pancha P, Avery RA, Berman Y, Blakeley J, Babovic-Vuksanovic D, Cunha KS, Ferner R, Fisher MJ, Friedman JM, Gutmann DH, Kehrer-Sawatzki H, Korf BR, Mautner VF, Peltonen S, Rauen KA, Riccardi V, Schorry E, Stemmer-Rachamimov A, Stevenson DA, Tadini G, Ullrich NJ, Viskochil D, Wimmer K, Yohay K; International Consensus Group on Neurofibromatosis Diagnostic Criteria (I-NF-DC); Huson SM, Evans DG, Plotkin SR. Revised diagnostic criteria for neurofibromatosis type 1 and Legius syndrome: an international consensus recommendation. Genet Med. 2021 Aug;23(8):1506–1513. doi: 10.1038/s41436-021-01170-5. Epub 2021 May 19. PMID: 34012067; PMCID: PMC8354850.

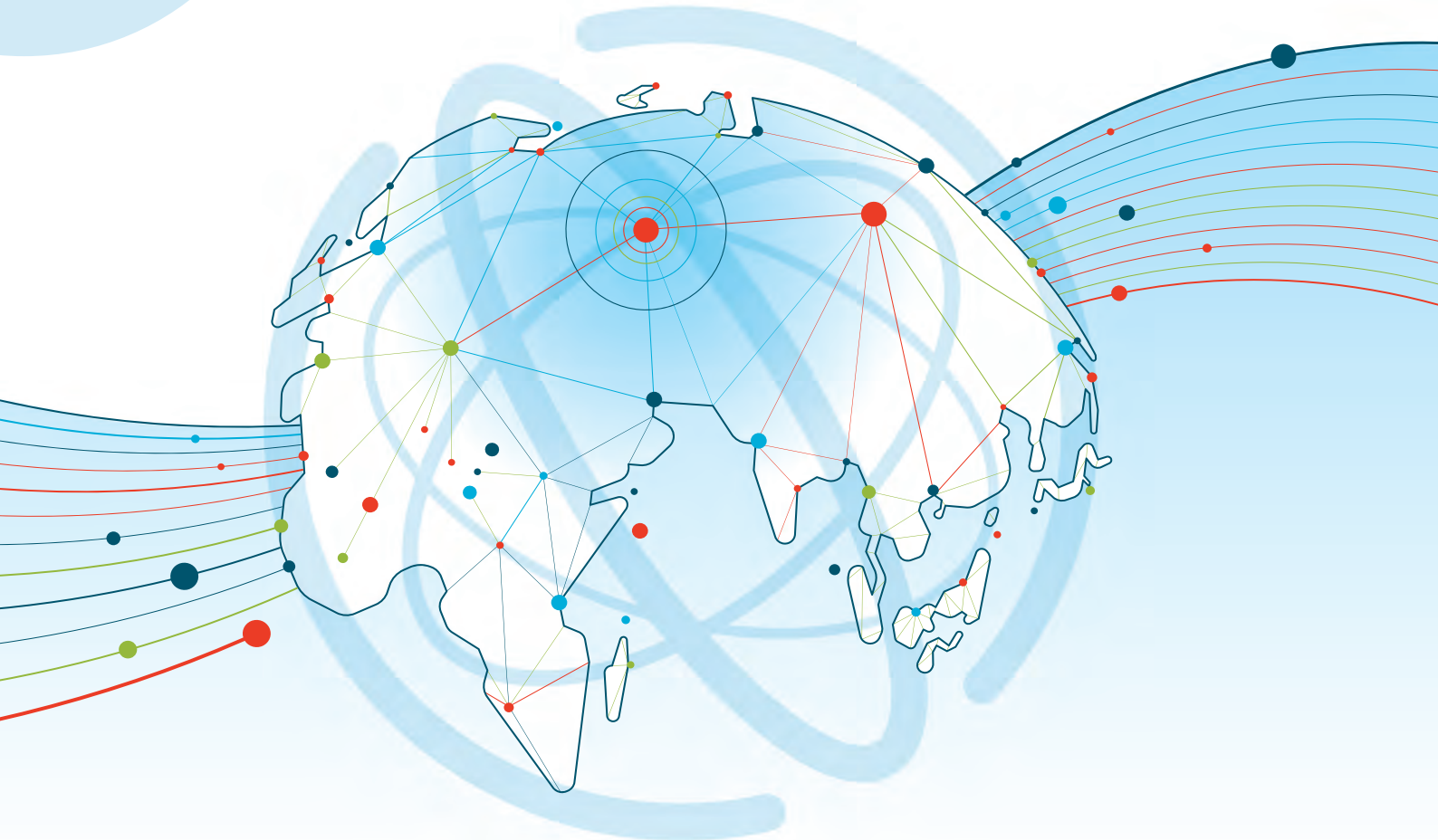Материал предназначен для широкой аудитории. Информация, представленная в данном материале, не представляет собой и не заменяет консультацию врача. Необходимо получить консультацию врача.

ООО «АстраЗенка Фармасьютикалз»
123112, г. Москва, 1-й Красногвардейский проезд, д. 21, стр. 1, 30 этаж
Телефон: +7 (495) 799-56-99, Сайт: www.astrazeneca.ru

Номер одобрения: RU-19644. Дата одобрения: 29.12.2023. Дата истечения одобрения: 28.12.2025.

Узнайте
больше на сайте
НЕ-ТОЧКА.РФ





**5+ ЛЕТ ОПЫТА РАБОТЫ
В РОССИИ И СТРАНАХ СНГ**

**ОТКРЫВАЯ ДОСТУП
К ИННОВАЦИОННЫМ
ПРЕПАРАТАМ**

Обладая высокой экспертизой в вопросах этики, нормативной документации, работая в сотрудничестве с медицинским сообществом, мы обеспечиваем доступ к передовым инновационным медицинским технологиям и препаратам по всему миру.

НАШИ ПАРТНЕРЫ



ПРОФЕССИОНАЛЬНЫЕ СООБЩЕСТВА

В партнерстве с национальными и международными профессиональными медицинскими сообществами мы стремимся сделать передовые инновационные методы лечения общедоступными для врачей.



МЕДИЦИНСКИЕ УЧРЕЖДЕНИЯ И АПТЕКИ

Мы работаем с сотрудниками здравоохранения по всему миру, чтобы эффективные разработки становились доступными в каждой стране и в каждом регионе.



ФАРМАЦЕВТИЧЕСКИЕ И БИОТЕХНОЛОГИЧЕСКИЕ КОМПАНИИ

Мы работаем с инноваторами в областях онкологии, гематологии, неврологии, эндокринологии, иммунологии, кардиологии и многих других.



ПАЦИЕНТСКИЕ ОРГАНИЗАЦИИ

Совместно с пациентскими организациями мы стремимся к тому, чтобы каждый пациент получал необходимое ему, современное лечение.